

Autonome Zenuwstelsel Sympathische & parasymphathische routes

Paul Gobée, dept. Anatomy & Embryology,
LUMC

license CC BY NC SA

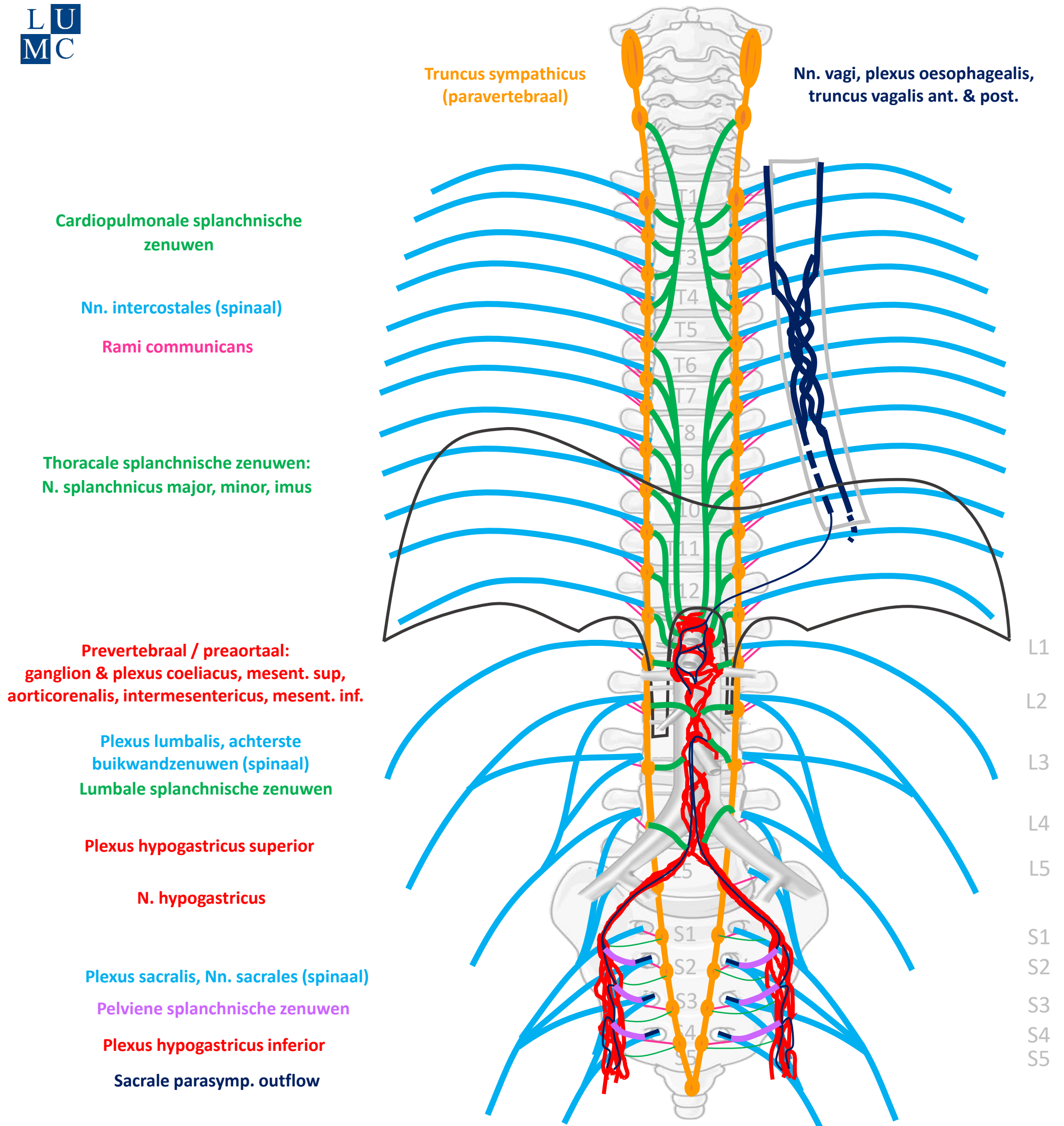


v5, Dec. 2024

Vooraf...

- Deze presentatie bouwt voort op het schema uit presentatie 'Autonome Zenuwstelsel Schematisch opgebouwd'.
- Het is aan te raden deze eerst te bestuderen.

Schema Autonome Zenuwstelsel



SYMP

CZS

PARASYMP

Rami communicans
Splanchnische zenuwen

Spinale zenuwen

Paravertebraal (truncus sympathicus)

Pelviene splanchnische zenuwen

Prevertebraal / preaortaal

N. vagus

ORGAAN

Download dit schema



v. 3, March 2024

By Paul Gobée, dept. Anatomy & Embryology, LUMC license CC BY NC SA

Bronnen: Gray's Anatomy 41st ed., Moore K et al, Clin. Oriented Anatomy, 8th ed.

"Servier - Drawing Vertebral column anterior view - no labels" by Servier Medical Art, license: CC BY

"Branches of the abdominal aorta - English labels" by Open Learning Initiative, license: CC BY-NC-SA



Inhoud

Sympathisch

- Naar rompwand en huid extremiteiten
- Naar hart, long, oesophagus
- Naar buik- en bekkenorganen



Parasympathisch

- Naar hart, long, oesophagus
- Naar buik- en bekkenorganen



Inhoud

Sympathisch

- Naar rompwand en huid extremiteiten
- Naar hart, long, oesophagus
- Naar buik- en bekkenorganen



Parasympathisch

- Naar hart, long, oesophagus
- Naar buik- en bekkenorganen



Sympathisch naar rompwand

- Zweeten
- Kippenvel
- Perifere vaatvernauwing





Sympathisch

OP ALLE NIVEAUS

Nn. intercostales
(spinaal)

Rami communicans

Truncus sympathicus

Rami communicans

Nn. intercostales

Plexus lumbalis, achterste
buikwandzenuwen
(spinaal)

Rami communicans

Truncus sympathicus

Rami communicans

Nn. intercostales

Plexus sacralis, Nn. sacrales
(spinaal)

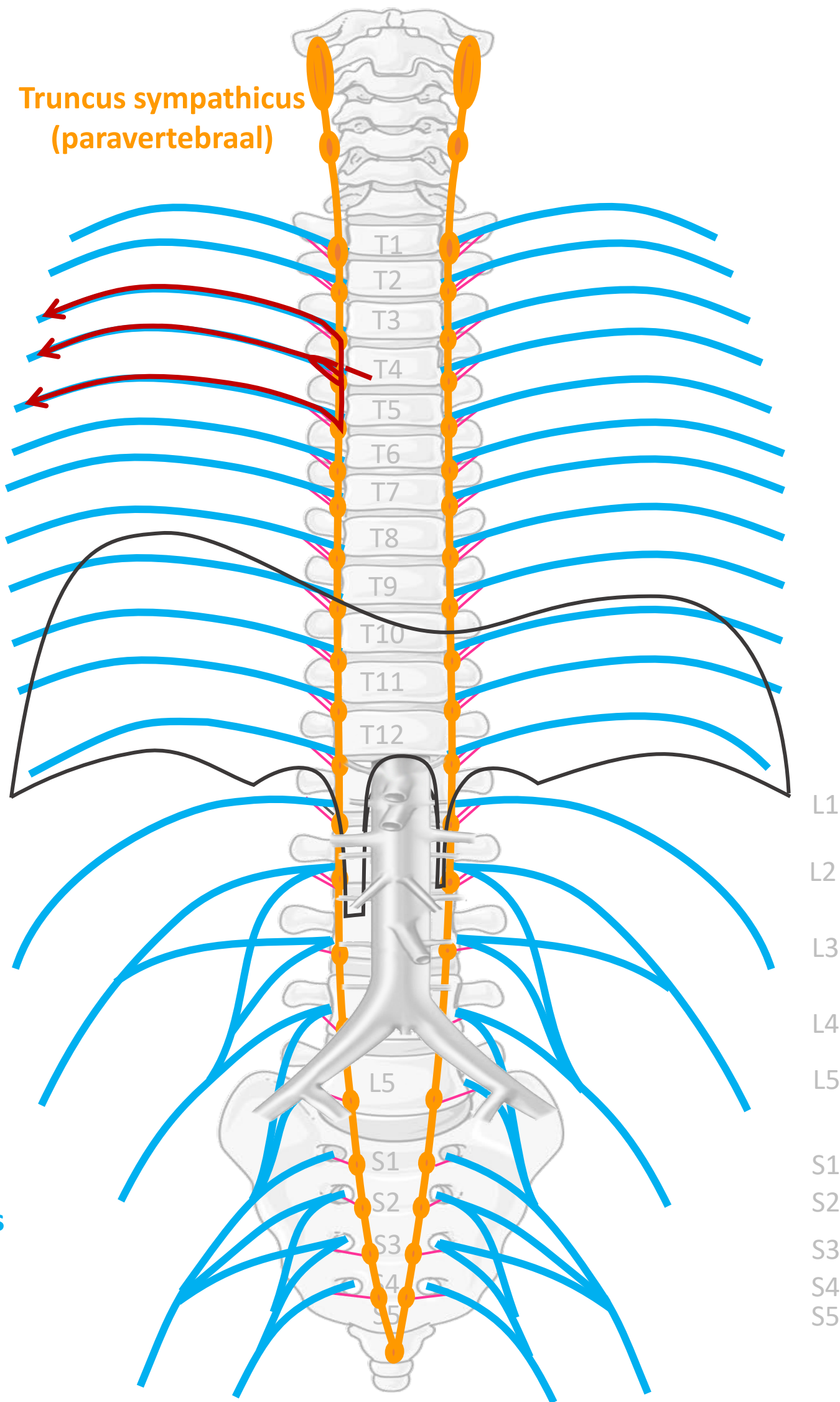
Rami communicans

Truncus sympathicus

Rami communicans

Nn. intercostales

Truncus sympathicus
(paravertebraal)



SYMP

CZS

PARASYMP

Rami communicans
albus

Rami communicans
griseus



Spinale zenuwen

Paravertebraal (truncus sympathicus)

Spinale zenuwen

ORGAAN

Download dit schema



v. 3, March 2024

By Paul Gobée, dept. Anatomy & Embryology, LUMC license CC BY NC SA

Bronnen: Gray's Anatomy 41st ed., Moore K et al, Clin. Oriented Anatomy, 8th ed.

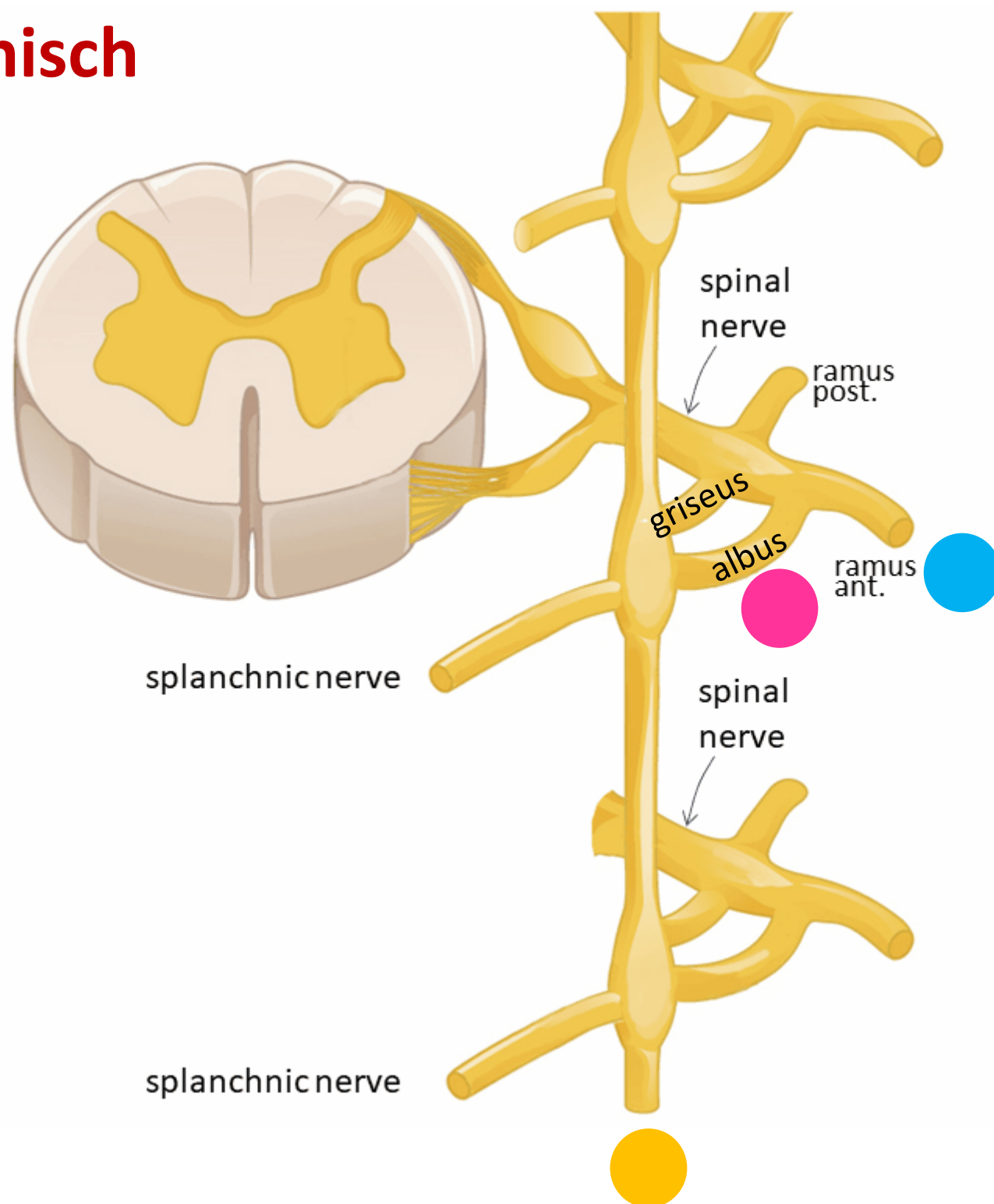
"Servier - Drawing Vertebral column anterior view - no labels" by Servier Medical Art, license: CC BY

"Branches of the abdominal aorta - English labels" by Open Learning Initiative, license: CC BY-NC-SA



Sympathisch naar rompwand

Sympathisch



Spinale zenuw

Ramus communicans albus

Paravertebraal (truncus sympathicus) *SYNAPS*

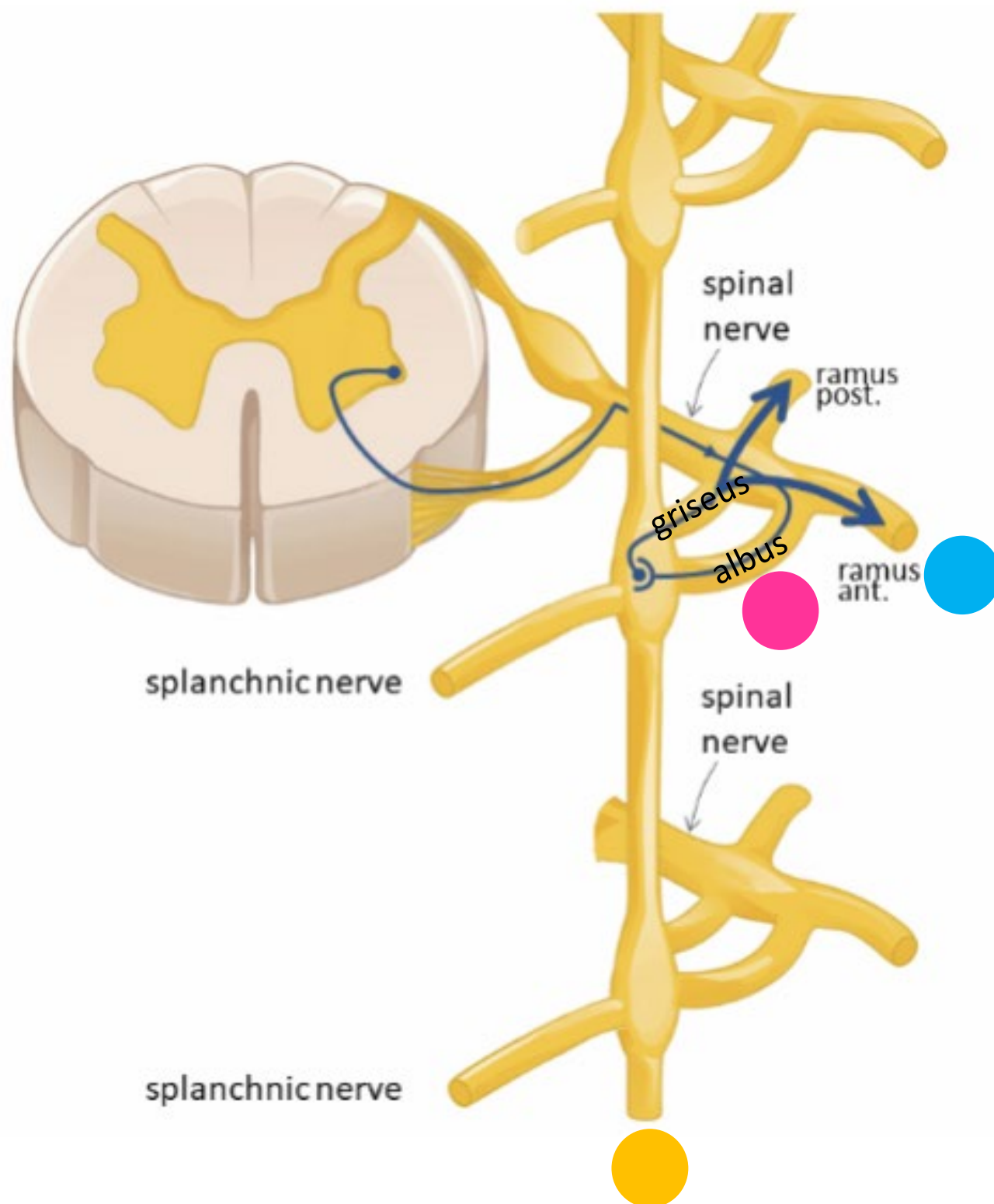
Ramus communicans griseus

Spinale zenuw

Rompwand – zweetklieren, haarfollikels, bloedvaten



Sympathisch naar rompwand



Spinale zenuw

Ramus communicans albus

Paravertebraal (truncus sympathicus) *SYNAPS*

Ramus communicans griseus

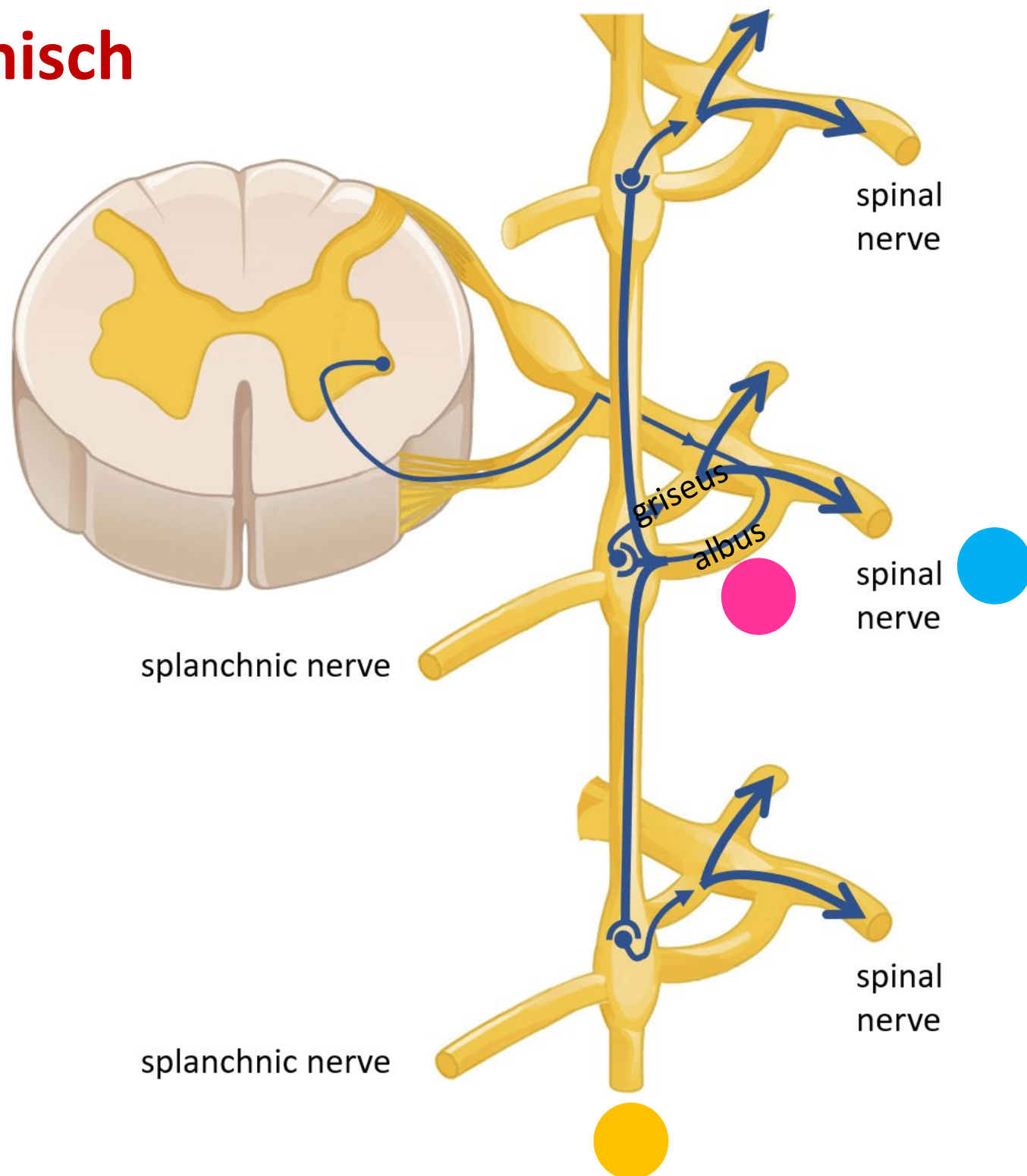
Spinale zenuw

Rompwand – zweetklieren, haarfollikels, bloedvaten



Sympathisch naar rompwand

Sympathisch



Spinale zenuw

Ramus communicans albus

Paravertebraal (truncus sympathicus) *SYNAPS*

OMHOOG / ZELFDE NIVEAU / OMLAAG

Ramus communicans griseus

Spinale zenuw

Rompwand – zweetklieren, haarfollikels, bloedvaten



Inhoud

Sympathisch

- Naar rompwand en huid extremiteiten
- **Naar hart, long, oesophagus**
- Naar buik- en bekkenorganen



Parasympathisch

- Naar hart, long, oesophagus
- Naar buik- en bekkenorganen



Sympathisch naar hart, long, oesophagus

- Snellere, krachtigere hartslag
- Verwijding luchtwegen



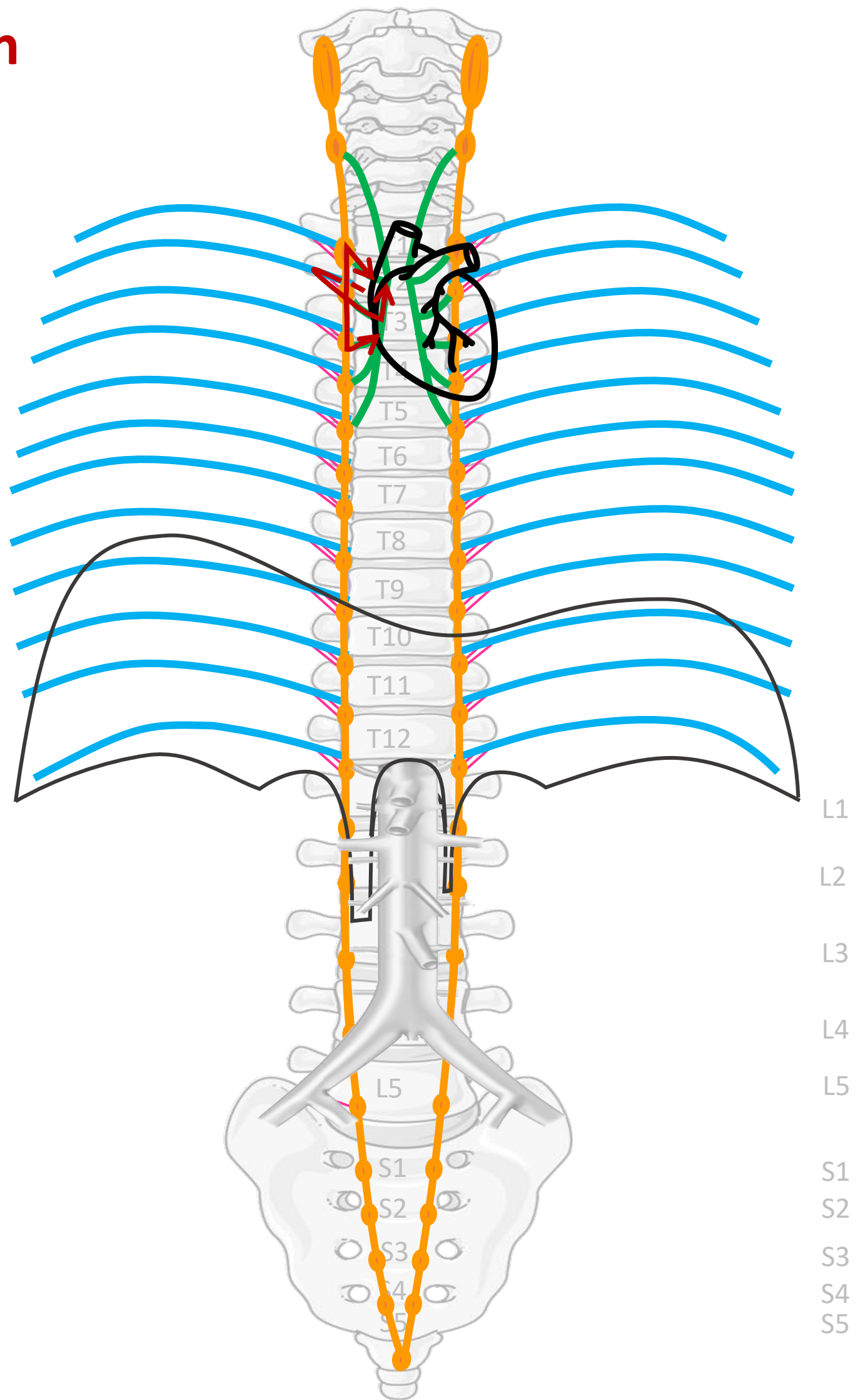
Sympathisch

Nn. intercostales (spinaal)

Rami communicans

Truncus sympathicus
(paravertebraal)

Cardiopulmonale
splanchnische zenuwen



Verbindingen
(SYMP)

Rami
communicans

Cardiopulmonale
Splanchnische
zenuwen

CZS

Spinale zenuwen

Paravertebraal (truncus sympathicus)

ORGAAN

By Paul Gobée, dept. Anatomy & Embryology, LUMC license CC BY NC SA

Sources: Gray's Anatomy 41st ed., Moore K et al, Clin. Oriented Anatomy, 8th ed.

"Servier - Drawing Vertebral column anterior view - no labels" by Servier Medical Art, license: CC BY

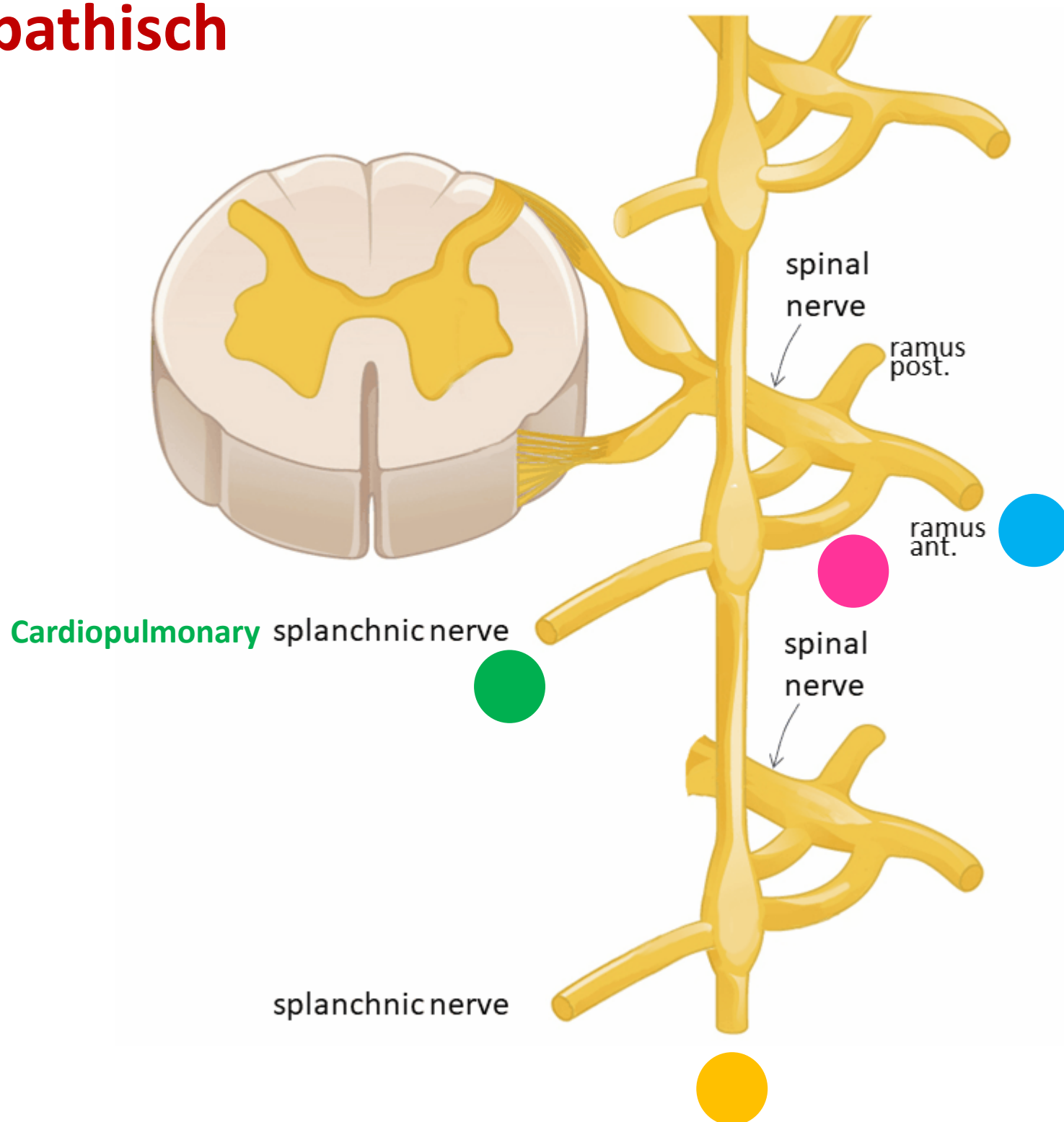
"Branches of the abdominal aorta - English labels" by Open Learning Initiative, license: CC BY-NC-SA

Heart icon by Nick Bluth at <https://thenounproject.com/icon/heart-659096/> license CC BY



Sympathisch naar hart, long, oesophagus

Sympathisch



Spinale zenuw

Ramus communicans albus

Paravertebraal (truncus sympathicus) *SYNAPS*

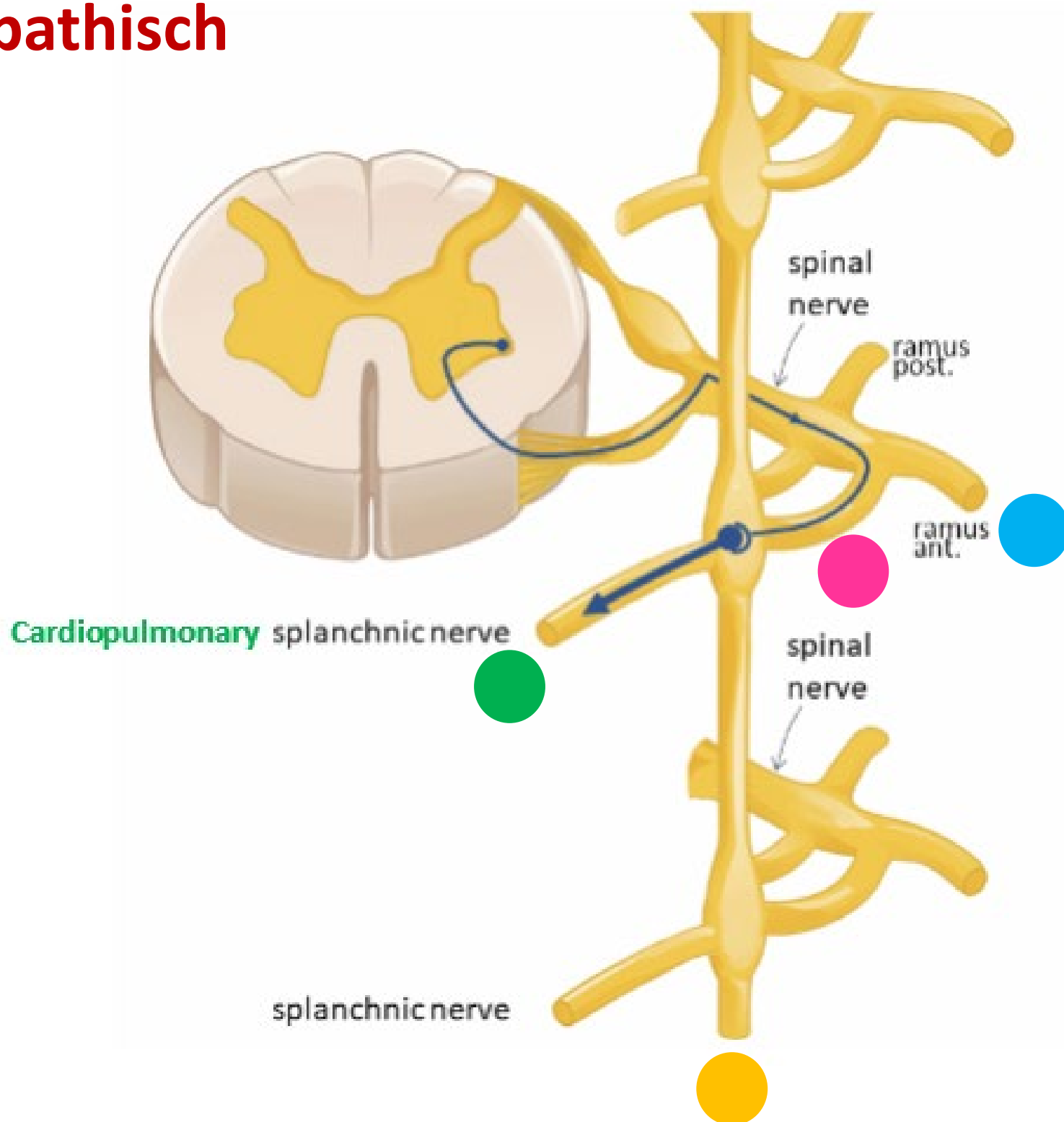
OMHOOG / ZELFDE NIVEAU / OMLAAG

Cardiopulmonale splanchnische zenuwen

Hart, longen, oesophagus

Sympathisch naar hart, long, oesophagus

Sympathisch



Spinale zenuw

Ramus communicans albus

Paravertebraal (truncus sympathicus) *SYNAPS*

OMHOOG / ZELFDE NIVEAU / OMLAAG

Cardiopulmonale splanchnische zenuwen

Hart, longen, oesophagus

Inhoud

Sympathisch

- Naar rompwand en huid extremiteiten
- Naar hart, long, oesophagus
- **Naar buik- en bekkenorganen**



Parasympathisch

- Naar hart, long, oesophagus
- Naar buik- en bekkenorganen



Sympathisch naar buikorganen

(t/m middendarm – colon transversum)

- Remming peristaltiek
- Vasoconstrictie in tractus digestivus
- Omzetting glycogeen naar glucose



SYMP



Sympathisch

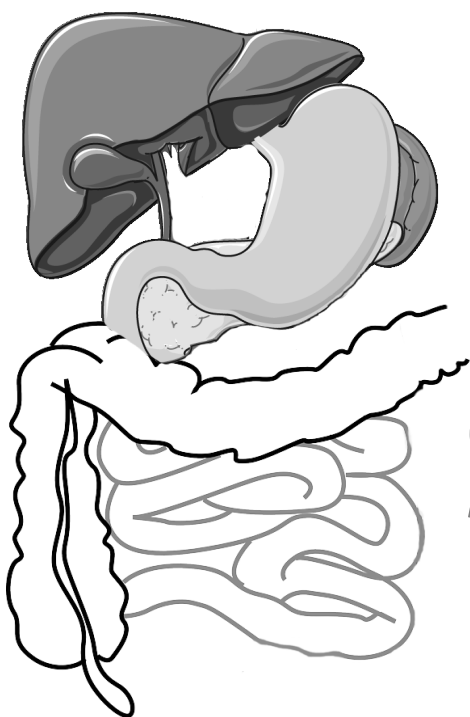
**Nn. intercostales
(spinaal)**

Rami communicans

Truncus sympathicus
(paravertebraal)

**Thoracale
splanchnische
zenuwen:**
N. splanchnicus major, minor,
imus

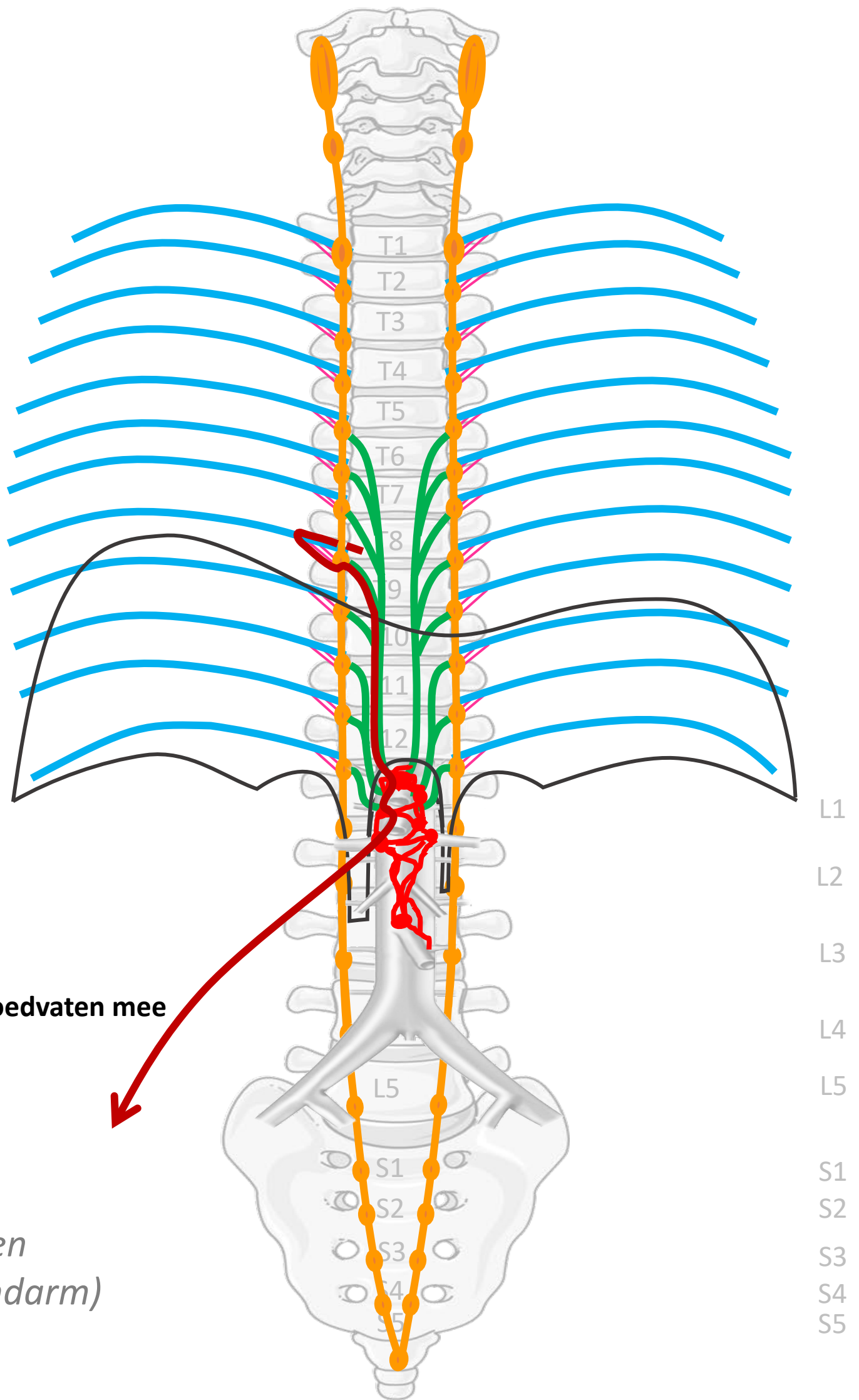
**Prevertebrale / preaortale
ganglia & plexi:**
ganglia & plexus coeliacus,
ganglion & plexus mesent. sup,
ganglia aorticorenalia,
plexus intermesentericus,
plexus mesent. inf.



(voor- en
middendarm)

Verbindingen
(SYMP)

Rami communicans
Thoracale
splanchnische zenuwen
Met bloedvaten mee



Met bloedvaten mee

CZS
↓
Spinale zenuwen

Paravertebraal (truncus sympathicus)

Prevertebraal / preaortaal

↓
ORGAAN

By Paul Gobée, dept. Anatomy & Embryology, LUMC license CC BY NC SA

Sources: Gray's Anatomy 41st ed., Moore K et al, Clin. Oriented Anatomy, 8th ed.

"Servier - Drawing Vertebral column anterior view - no labels" by Servier Medical Art, license: CC BY

"Branches of the abdominal aorta - English labels" by Open Learning Initiative, license: CC BY-NC-SA

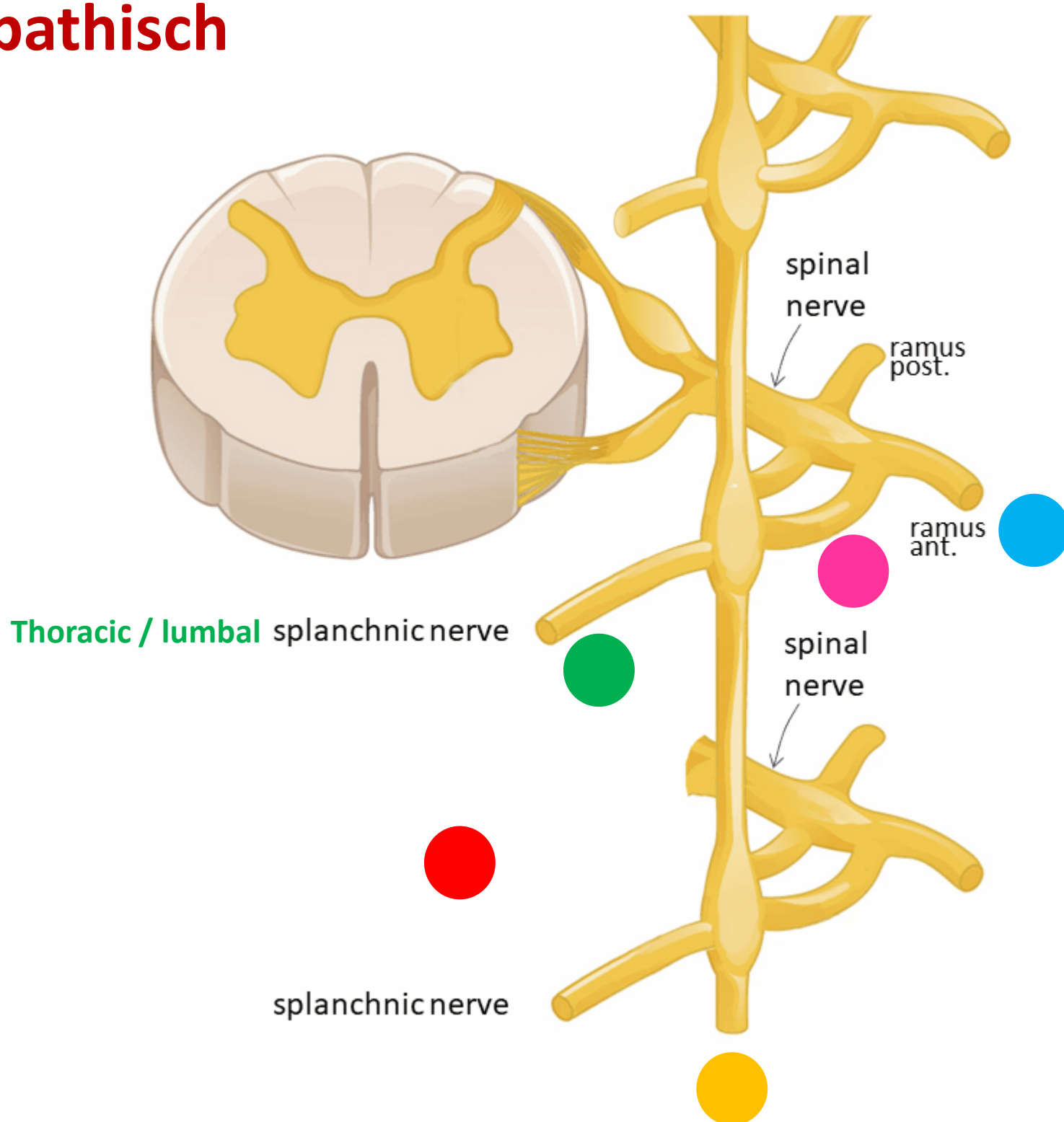
Clker-Free-Vector-Images <https://pixabay.com/vectors/intestines-bowel-guts-intestinal-293929/> License: Pixabay

"Servier - Drawing Overview digestive tract - no labels" by Servier Medical Art, license: CC BY



Sympathisch naar buik- en bekkenorganen

Sympathisch



Spinale zenuw

Ramus communicans albus

Paravertebraal (truncus sympathicus) *GÉÉN SYNAPS*

Thoracale /lumbale splanchnische zenuwen

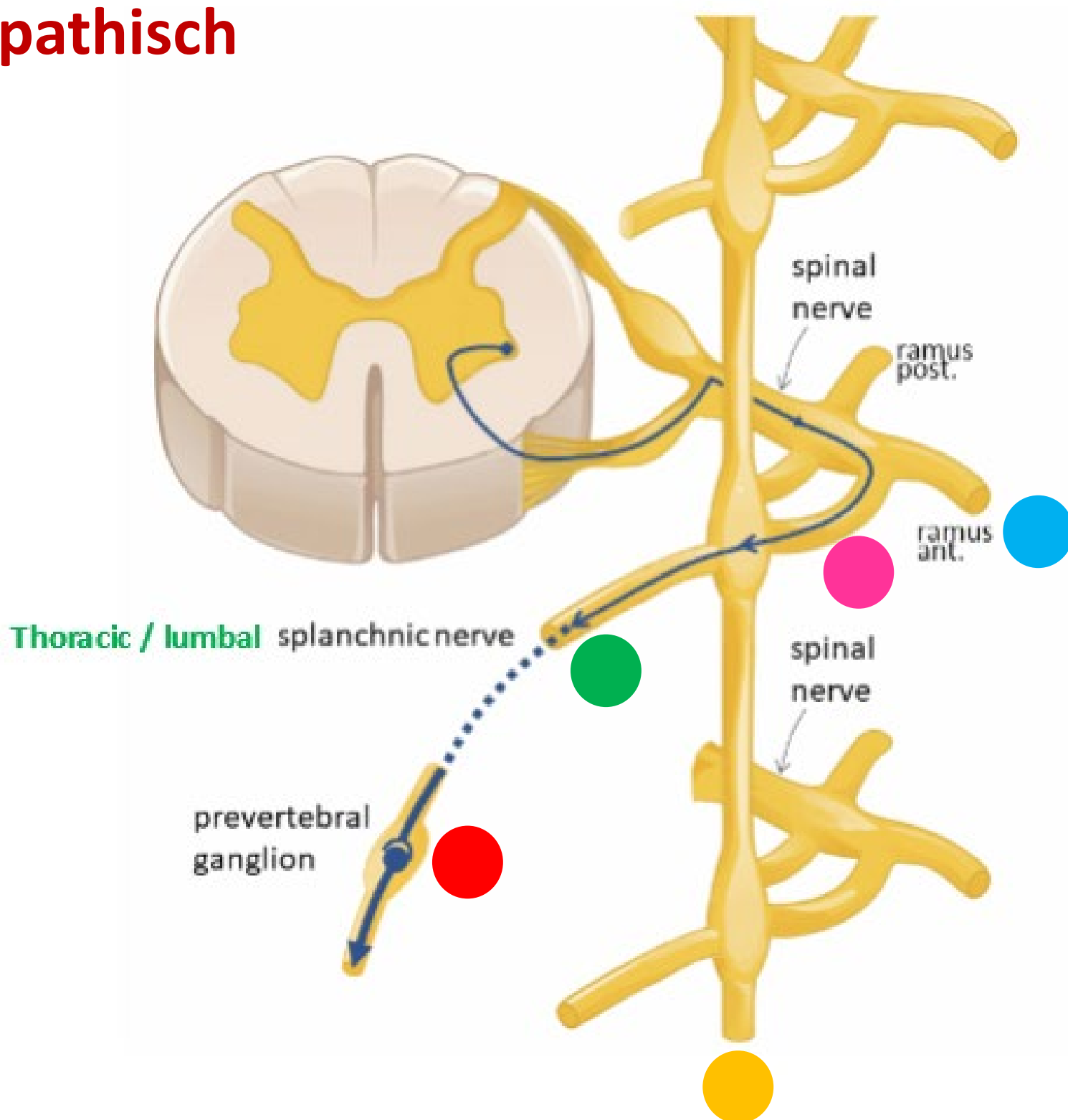
Prevertebraal / preaortaal ganglion/ plexus *SYNAPS*

Met bloedvaten mee naar organen



Sympathisch naar buik- en bekkenorganen

Sympathisch



Spinale zenuw

Ramus communicans albus

Paravertebraal (truncus sympathicus) *GÉÉN SYNAPS*

Thoracale /lumbale splanchnische zenuwen

Prevertebraal / preaortaal ganglion/ plexus *SYNAPS*

Met bloedvaten mee naar organen



Sympathisch naar einddarm (colon desc/sigmoid/rectum) en bekkenorganen

- Remming peristaltiek
- Vasoconstrictie in tractus digestivus
- Continentie - constrictie blaas- en anale- interne sphincters



Sympathisch

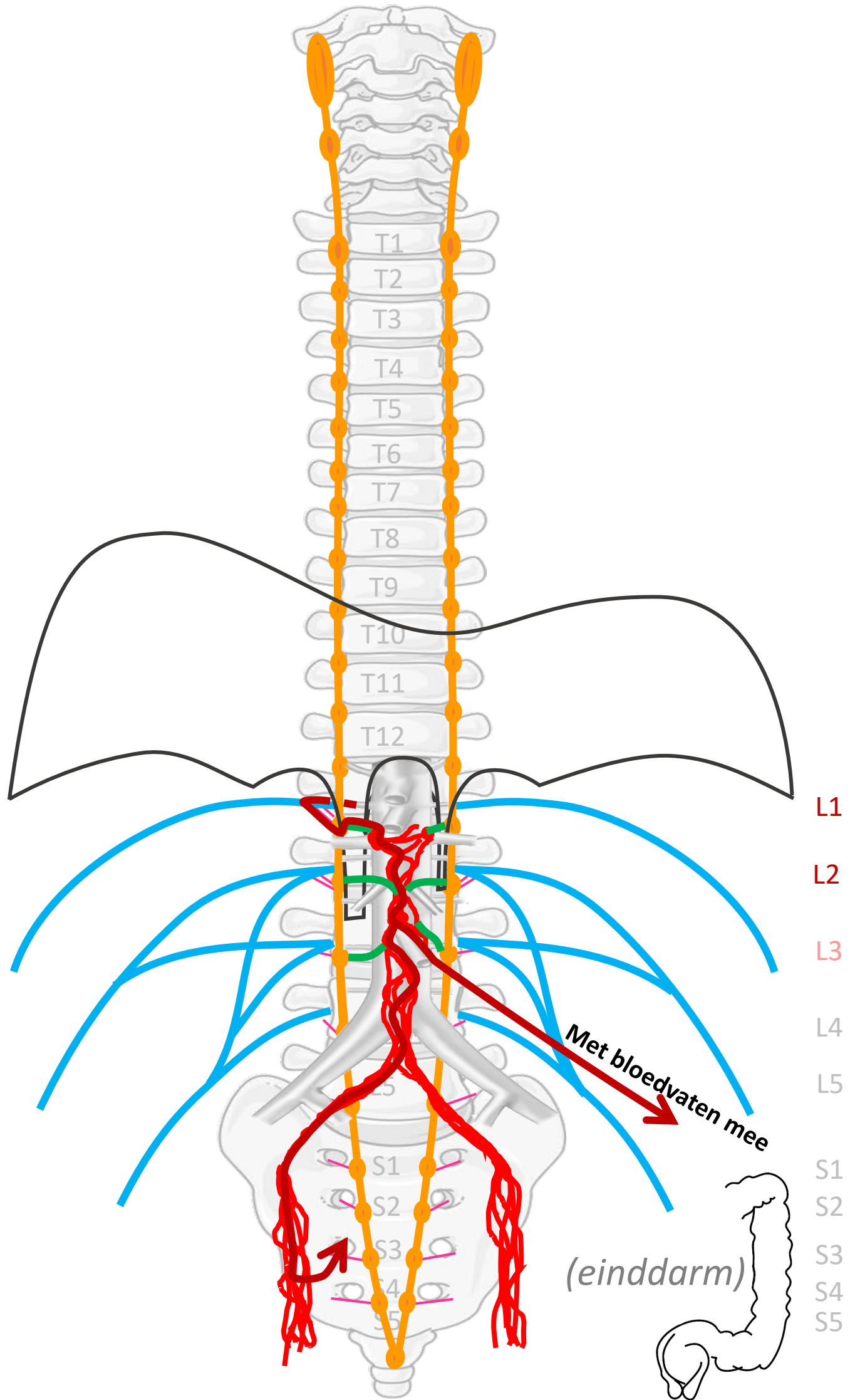
**Plexus lumbalis,
achterste
buikwandzenuwen
(spinaal)**

Rami communicans

Truncus sympathicus (paravertebraal)

**Lumbale splanchnische
zenuwen**

**Prevertebrale / preaortale
ganglia & plexi:**
plexus intermesentericus,
ganglia & plexus mesent. inf.,
plexus hypogastricus sup.,
n. hypogastricus,
plexus hypogastricus inf.



**Verbindingen
(SYMP)**

Rami communicans

**Lumbale
splanchnische zenuwen**

**Met bloedvaten mee of
via plexus hypogastr. inf.**

CZS

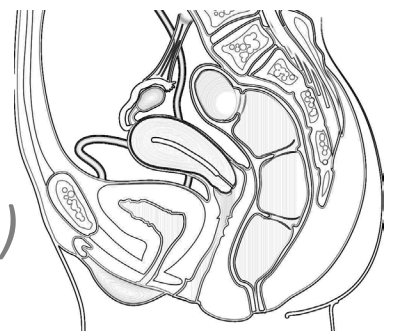
Spinale zenuwen

Paravertebraal (truncus sympathicus)

Prevertebraal / preaortaal

ORGAAN

**(bekken
organen)**



Inhoud

Sympathisch

- Naar rompwand en huid extremiteiten
- Naar hart, long, oesophagus
- Naar buik- en bekkenorganen



Parasympathisch

- Naar hart, long, oesophagus
- Naar buik- en bekkenorganen



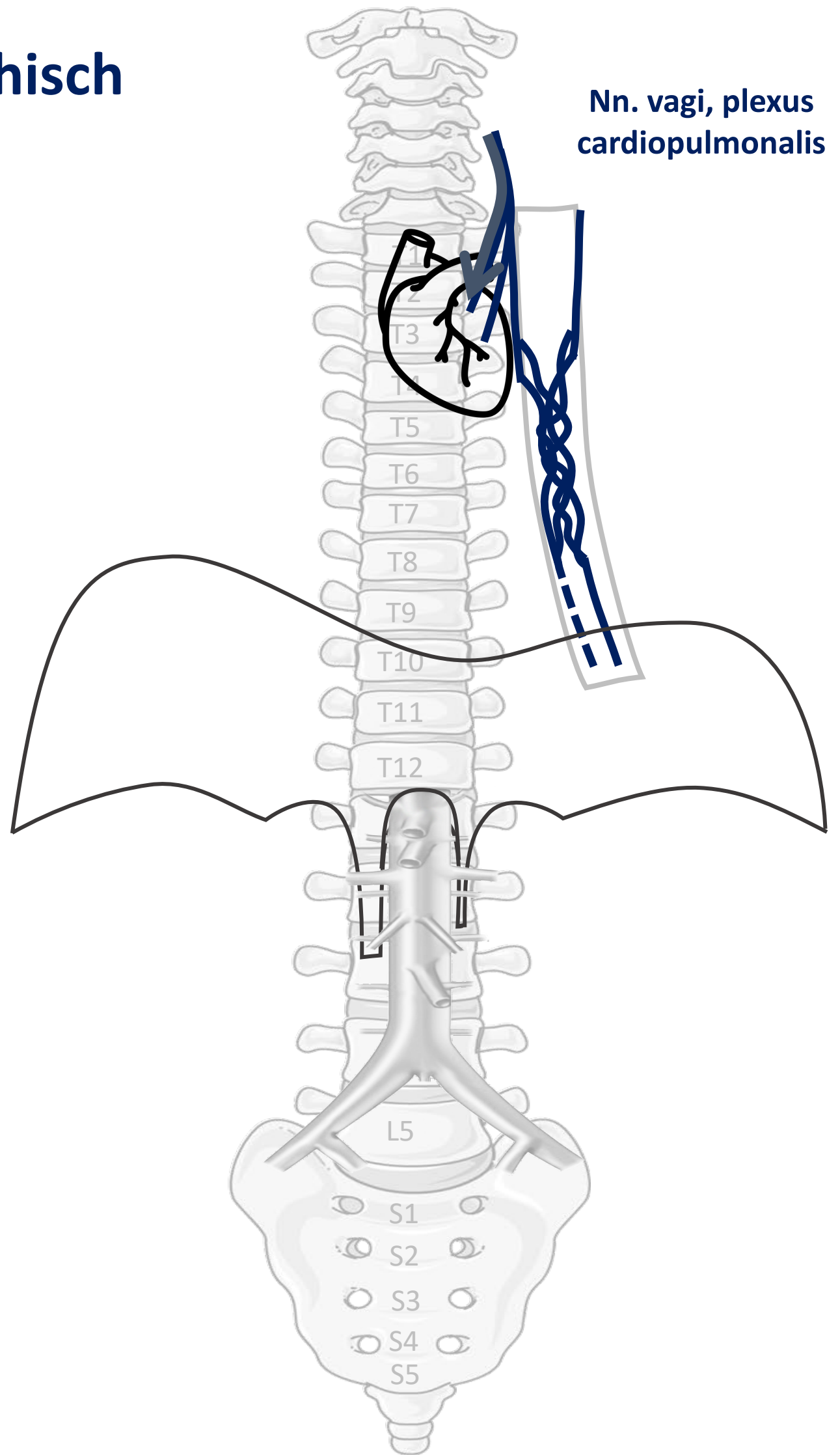
Parasympathisch naar hart, long, oesophagus

- Vertraging, minder krachtige hartslag
- Vernauwing luchtwegen
- Toename bronchus-secretie



PARASYMP

Parasympathisch



Nn. vagi, plexus cardiopulmonalis

CZS



ORGAAN

PARASYMP

N. vagus



By Paul Gobée, dept. Anatomy & Embryology, LUMC license CC BY NC SA

Sources: Gray's Anatomy 41st ed., Moore K et al, Clin. Oriented Anatomy, 8th ed.

"Servier - Drawing Vertebral column anterior view - no labels" by Servier Medical Art, license: CC BY

"Branches of the abdominal aorta - English labels" by Open Learning Initiative, license: CC BY-NC-SA

Heart icon by Nick Bluth at <https://thenounproject.com/icon/heart-659096/> license CC BY



Inhoud

Sympathisch

- Naar rompwand en huid extremiteiten
- Naar hart, long, oesophagus
- Naar buik- en bekkenorganen



Parasympathisch

- Naar hart, long, oesophagus
- Naar buik- en bekkenorganen



Parasympathisch naar buikorganen

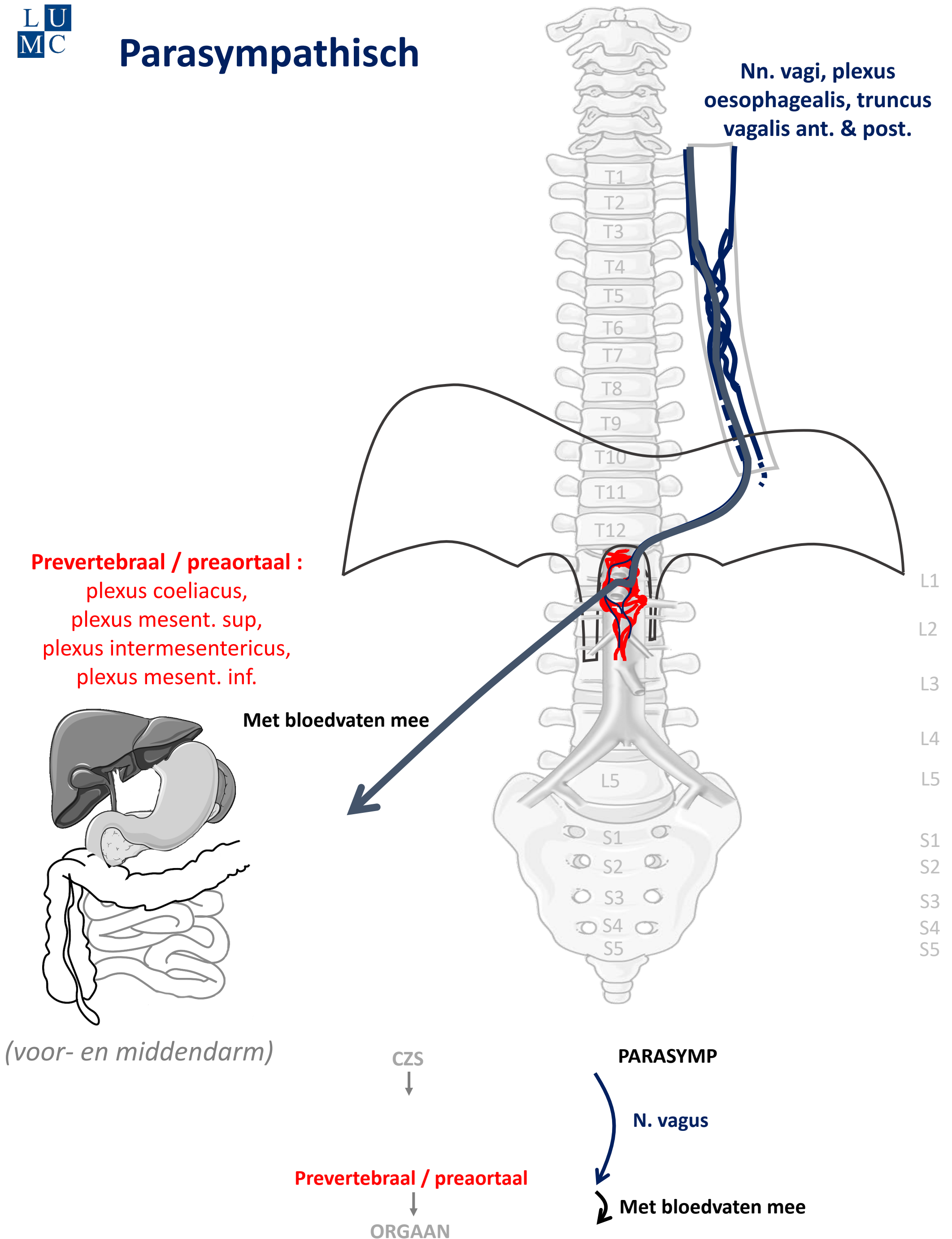
(t/m middendarm – colon transversum)

- Stimulering peristaltiek
- Stimulering secretie spijsverteringssappen
- Omzetting glucose naar glycogeen



PARASYMP

Parasympathisch



By Paul Gobée, dept. Anatomy & Embryology, LUMC license CC BY NC SA

Sources: Gray's Anatomy 41st ed., Moore K et al, Clin. Oriented Anatomy, 8th ed.

"Servier - Drawing Vertebral column anterior view - no labels" by Servier Medical Art, license: CC BY

"Branches of the abdominal aorta - English labels" by Open Learning Initiative, license: CC BY-NC-SA

Clker-Free-Vector-Images <https://pixabay.com/vectors/intestines-bowel-guts-intestinal-293929/> License: Pixabay

"Servier - Drawing Overview digestive tract - no labels" by Servier Medical Art, license: CC BY



Parasympathisch naar einddarm (colon desc/sigmoid/rectum) en bekkenorganen

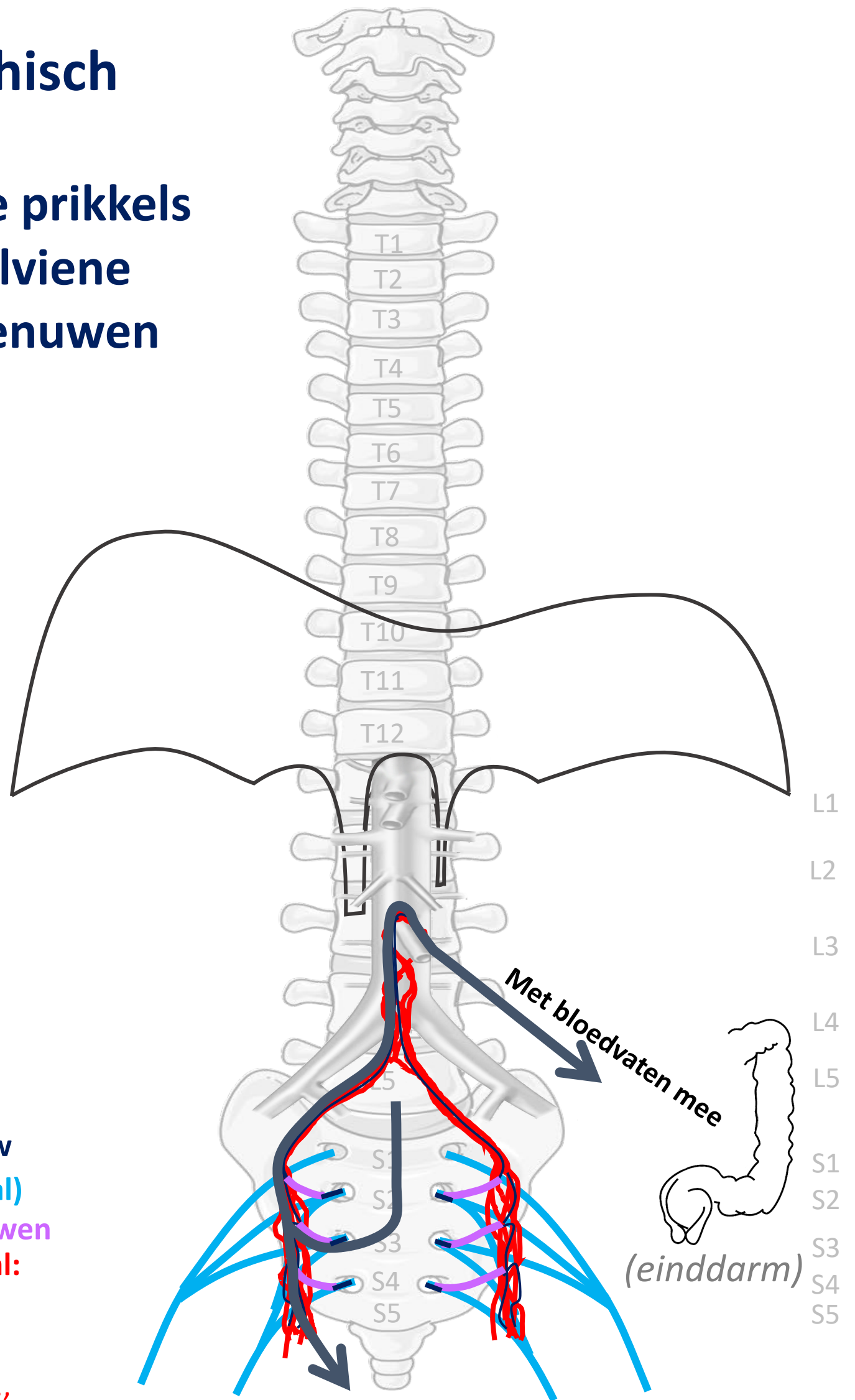
- Stimulering peristaltiek
- Defaecatie, mictie
- Erectie genitalia



PARASYMP

Parasympathisch

Parasympathische prikkels
via S2-S4 → pelviene
splanchnische zenuwen



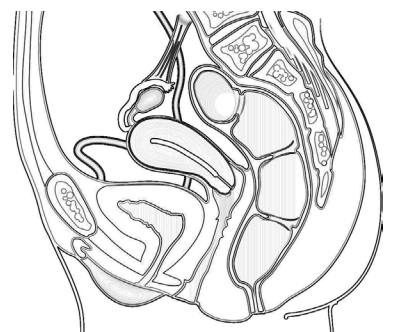
Sacrale parasymp. outflow
Nn. sacrales S2-S4 (spinaal)
Pelviene splanchnische zenuwen
Prevertebraal / preaortaal:
 plexus hypogastricus inf.
 en omhoog via
 n. hypogastricus,
 plexus hypogastricus sup.,
 plexus mesent. inf.

CZS
↓
Spinale zenuwen S2-S4

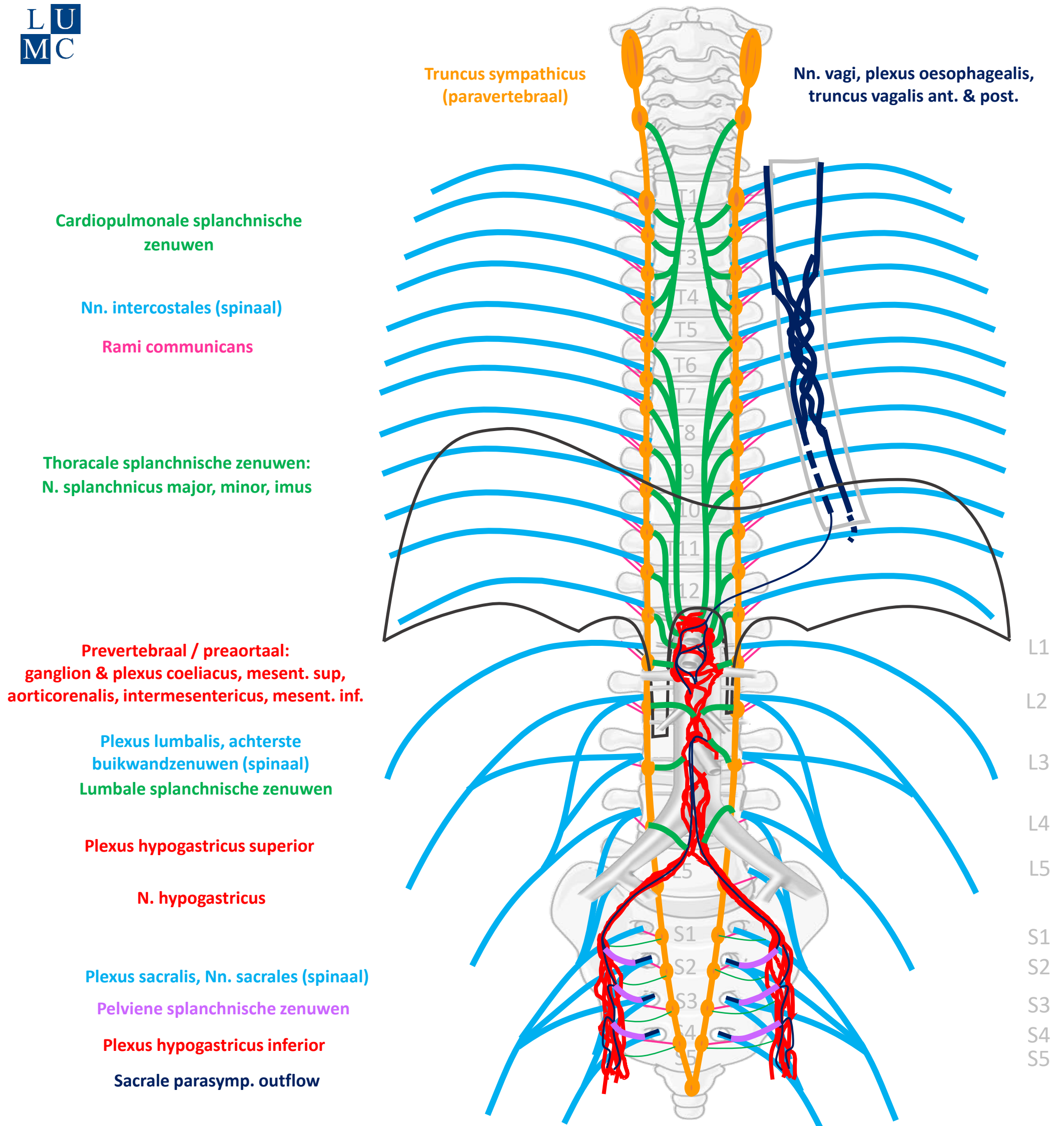
Prevertebraal / preaortaal
↓
ORGAAN

Verbindingen (PARASYMP)

↓
Pelviene splanchnische zenuwen
 ↓
Met bloedvaten mee of via plexus hypogastr inf. (bekken organen)



Schema Autonome Zenuwstelsel



SYMP

CZS

PARASYMP

Rami communicans
Splanchnische zenuwen

Spinale zenuwen

Paravertebraal (truncus sympathicus)

Pelviene splanchnische zenuwen

Prevertebraal / preaortaal

N. vagus

ORGAAN

Download dit schema



v. 3, March 2024

By Paul Gobée, dept. Anatomy & Embryology, LUMC license CC BY NC SA

Bronnen: Gray's Anatomy 41st ed., Moore K et al, Clin. Oriented Anatomy, 8th ed.

"Servier - Drawing Vertebral column anterior view - no labels" by Servier Medical Art, license: CC BY

"Branches of the abdominal aorta - English labels" by Open Learning Initiative, license: CC BY-NC-SA

