

Pijn routes en klinische toepassingen

Paul Gobée, dept. Anatomy & Embryology,
LUMC

license CC BY NC SA

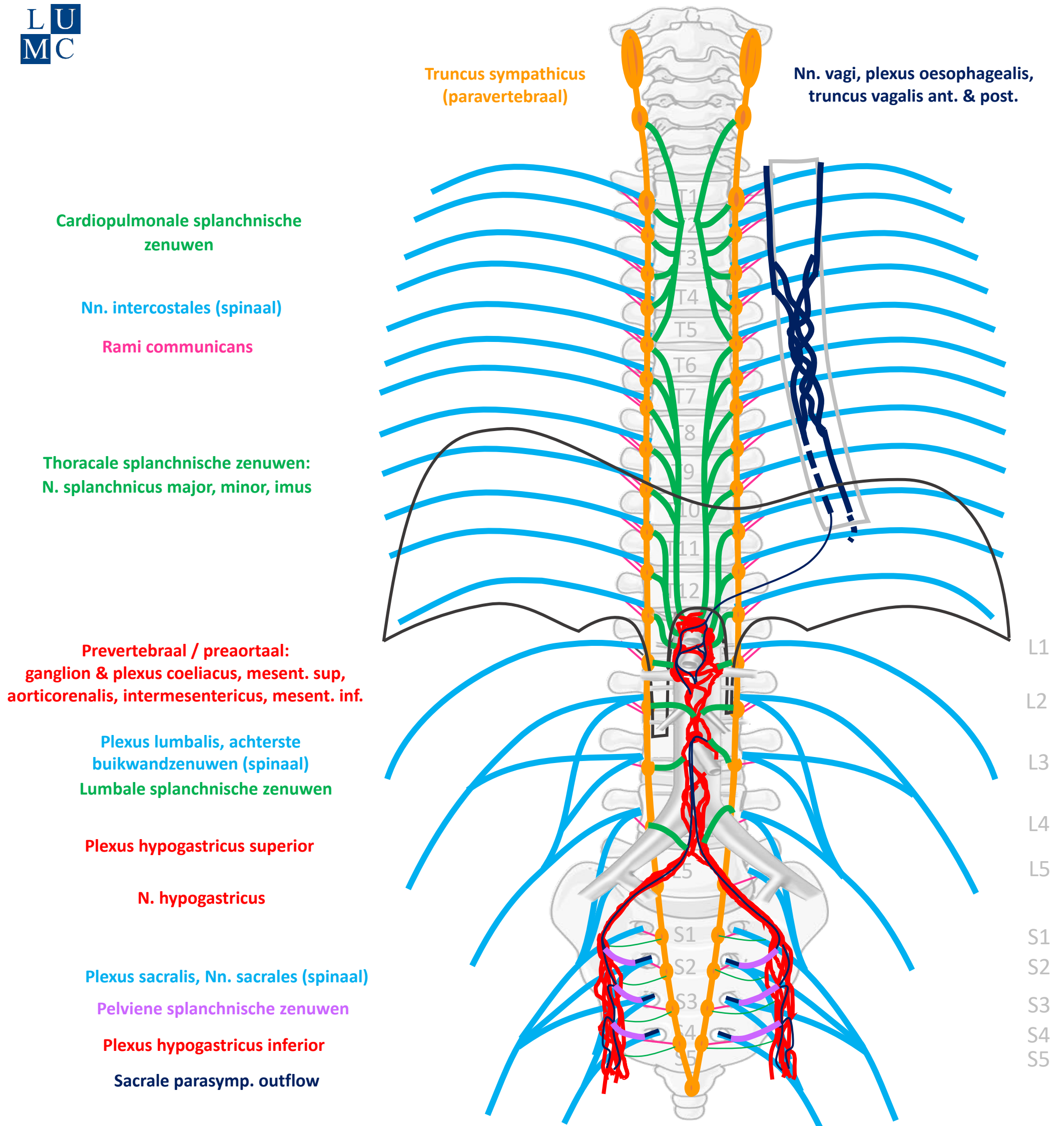


v3b, Juni 2024

Vooraf...

- Deze presentatie bouwt voort op het schema uit presentaties *'Autonome Zenuwstelsel Schematisch opgebouwd'* en *'Autonome Zenuwstelsel Schematisch Sympathische¶symp routes'*.
- Het is aan te raden deze eerst te bestuderen.

Schema Autonome Zenuwstelsel



SYMP

CZS

PARASYMP

Rami communicans
Splanchnische zenuwen

Spinale zenuwen

Paravertebraal (truncus sympathicus)

Pelviene splanchnische zenuwen

Prevertebraal / preaortaal

N. vagus

ORGAAN

Download dit schema



v. 3, March 2024

By Paul Gobée, dept. Anatomy & Embryology, LUMC license CC BY NC SA

Bronnen: Gray's Anatomy 41st ed., Moore K et al, Clin. Oriented Anatomy, 8th ed.

"Servier - Drawing Vertebral column anterior view - no labels" by Servier Medical Art, license: CC BY

"Branches of the abdominal aorta - English labels" by Open Learning Initiative, license: CC BY-NC-SA



Algemene principes

- Somatische pijn vs. Viscerale pijn
- Viscerale pijn:
 - boven en onder de pijnlijn
 - meelopend met autonome zenuwen, maar prikkel verloopt in omgekeerde richting
 - referred pain
- 3 pijn routes

Algemene principes

- **Somatische pijn vs. Viscerale pijn**
- Viscerale pijn:
 - boven en onder de pijnlijn
 - meelopend met autonome zenuwen, maar prikkel verloopt in omgekeerde richting
 - referred pain
- 3 pijn routes

Somatische pijn vs. Viscerale pijn

Vanaf rompwand en ledematen (somatisch)
of als parietale peritoneum aangedaan is

→ **somatische pijn**

- verloopt via spinale zenuwen
- scherpe, goed lokaliseerbare pijn

Vanaf ingewanden (visceraal)

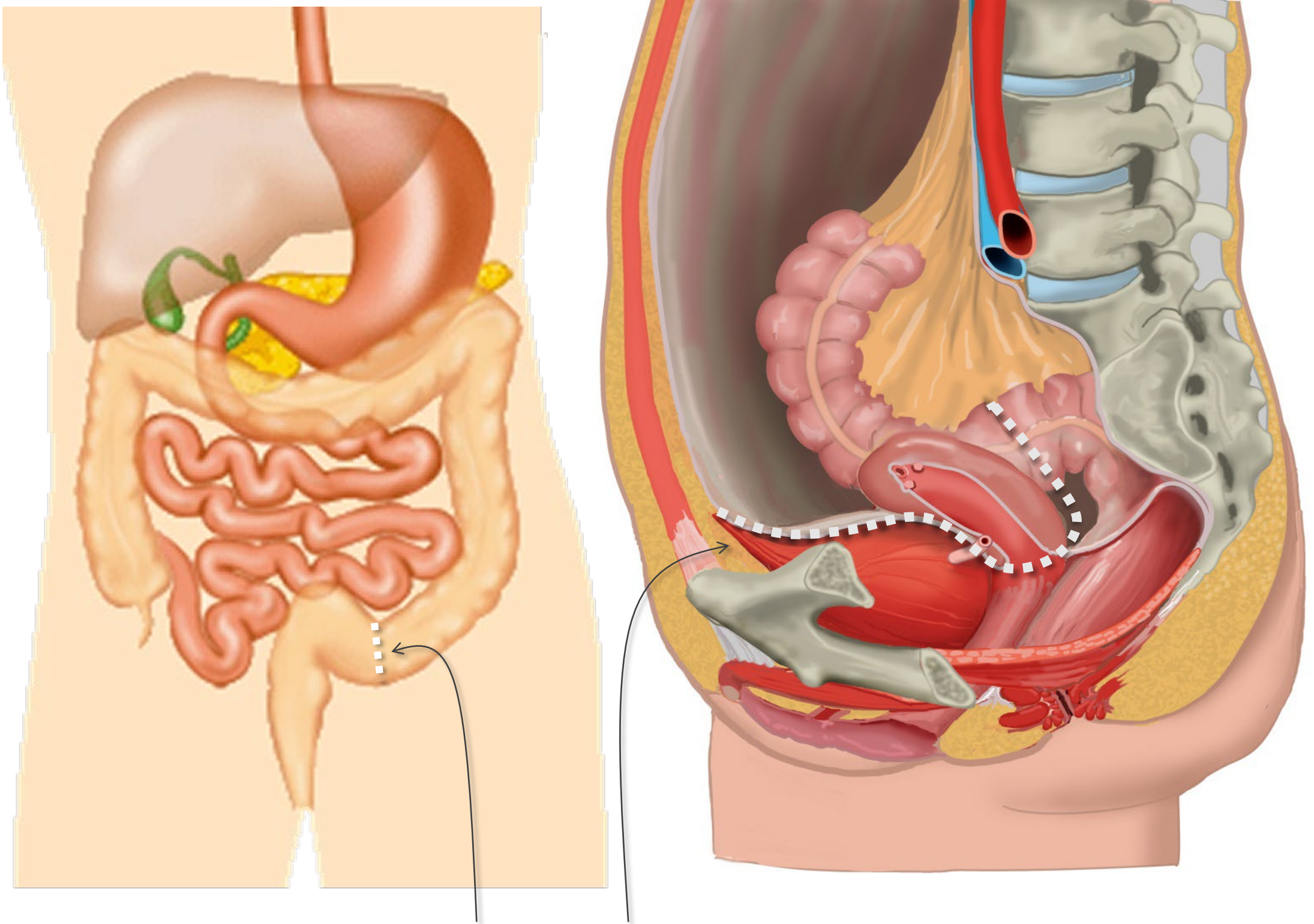
→ **viscerale pijn:**

- vage, niet goed lokaliseerbare pijn in de mediaanlijn
- gepaard gaand met autonome reacties (misselijkheid, algemeen ziek voelen, beïnvloeding hartslag, ademhaling, bloeddruk, emotionele effecten)
- met referred pain
- hypersensitiviteit huid

Algemene principes

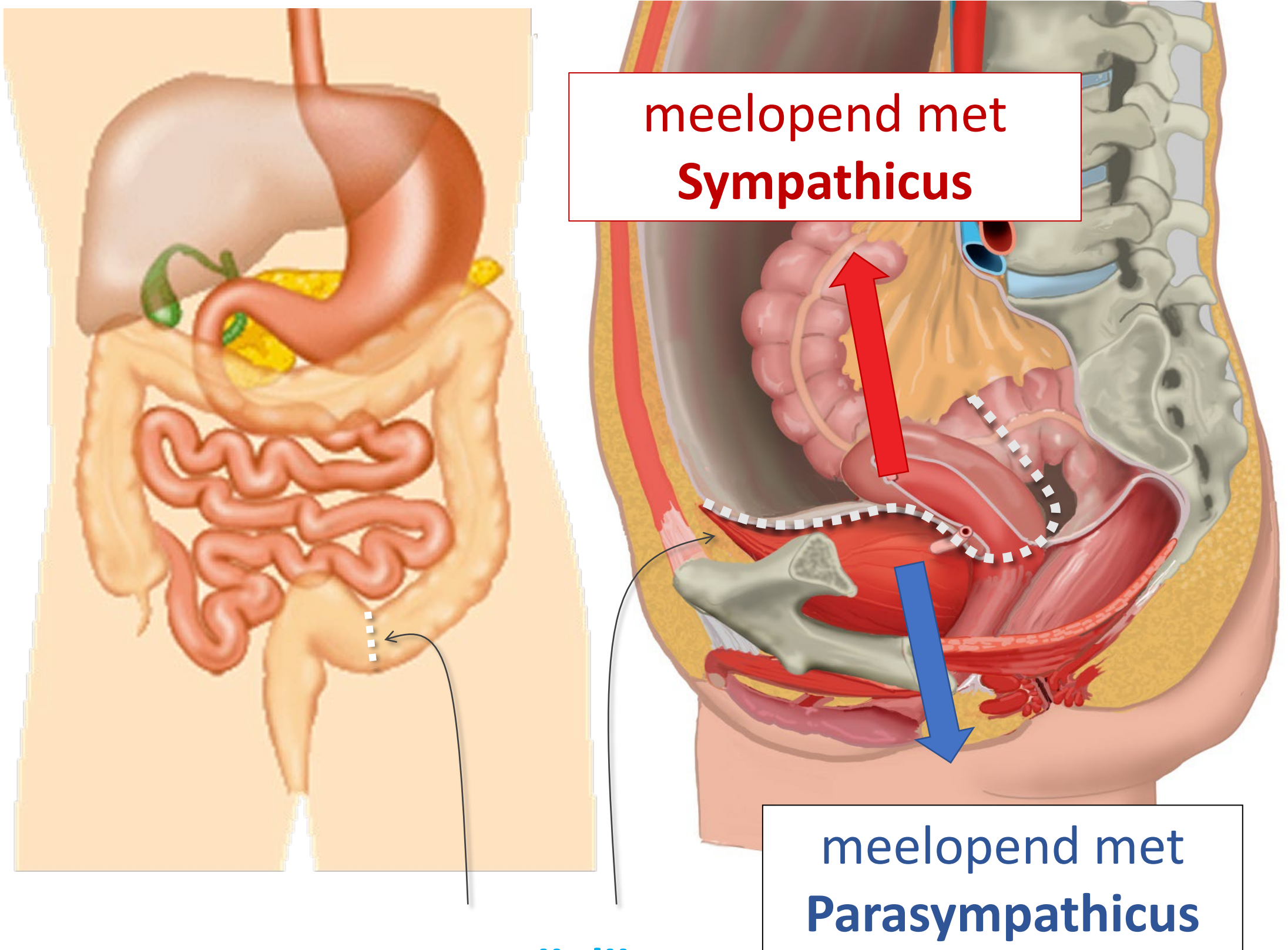
- Somatische pijn vs. Viscerale pijn
- **Viscerale pijn:**
 - boven en onder de pijnlijn
 - meelopend met autonome zenuwen , maar prikkel verloopt in omgekeerde richting
 - referred pain
- 3 pijn routes

Pijnlij



Pijnlij:
Onderkant peritoneum
Halverwege sigmoid

Pijnlijn

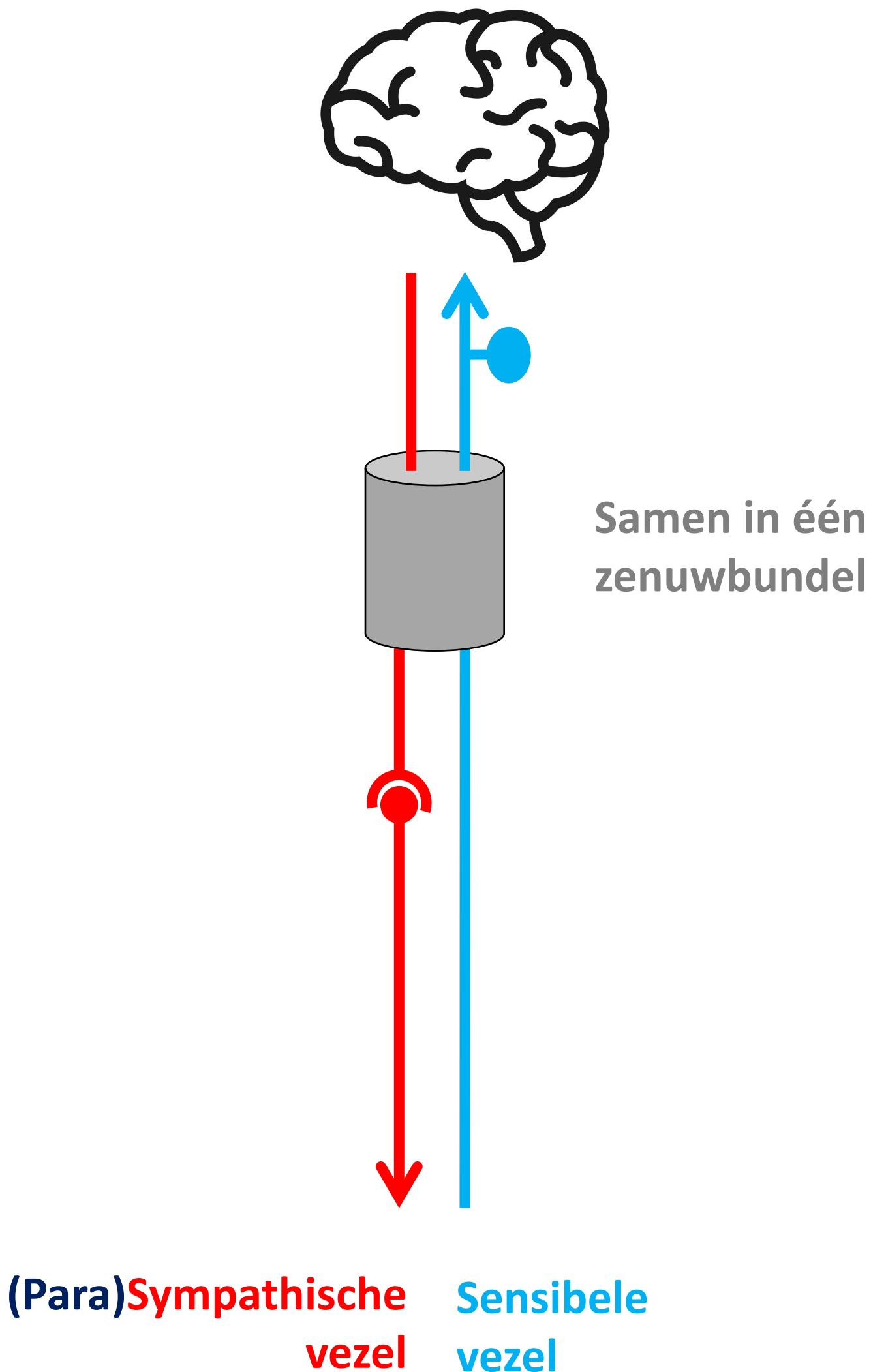


Pijnlijn:

Onderkant peritoneum

Halverwege sigmoid

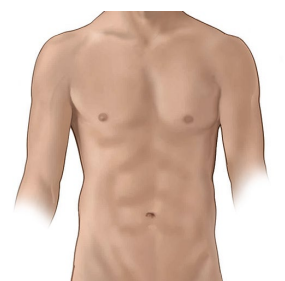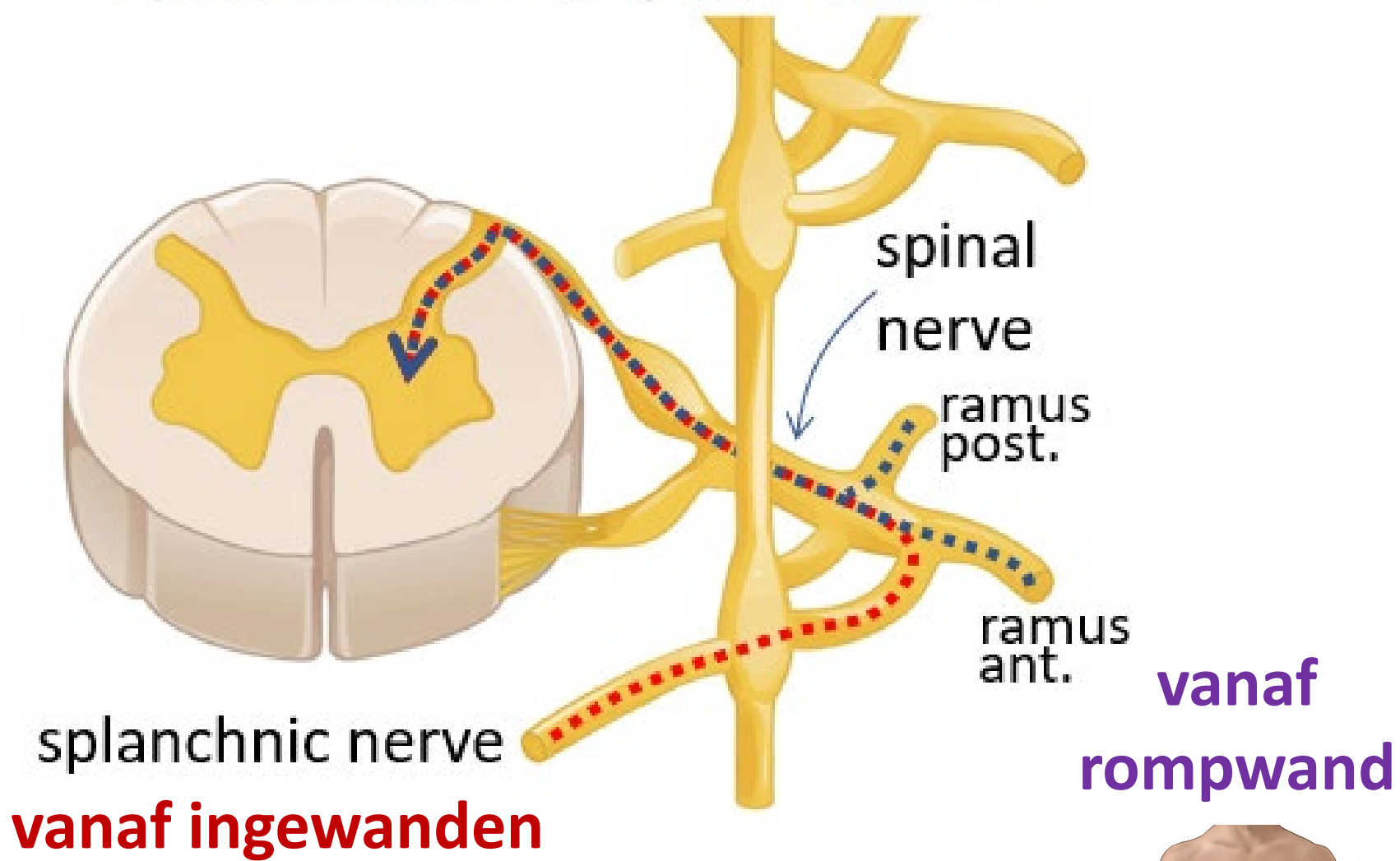
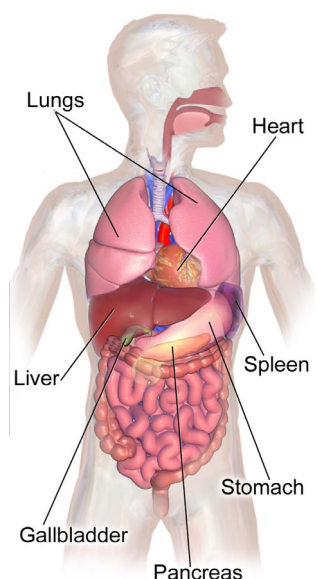
Meelopend met ... sympathische/parasymphische zenuw maar prikkel verloopt in omgekeerde richting



Referred pain

Pijn vanuit ingewanden wordt ook op rompwand gevoeld doordat sensibele prikkel vanuit ingewanden op zelfde plek in ruggenmerg/ hersenen intreedt als sensibele prikkel vanuit rompwand.

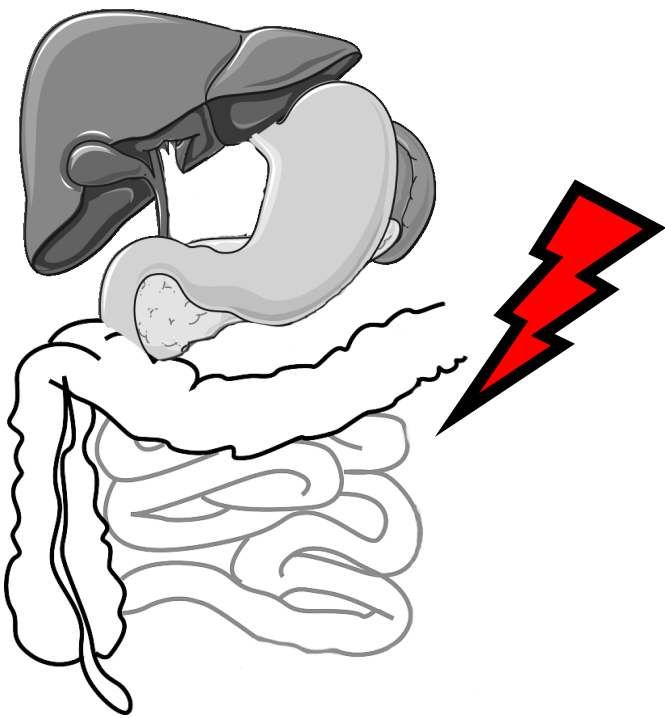
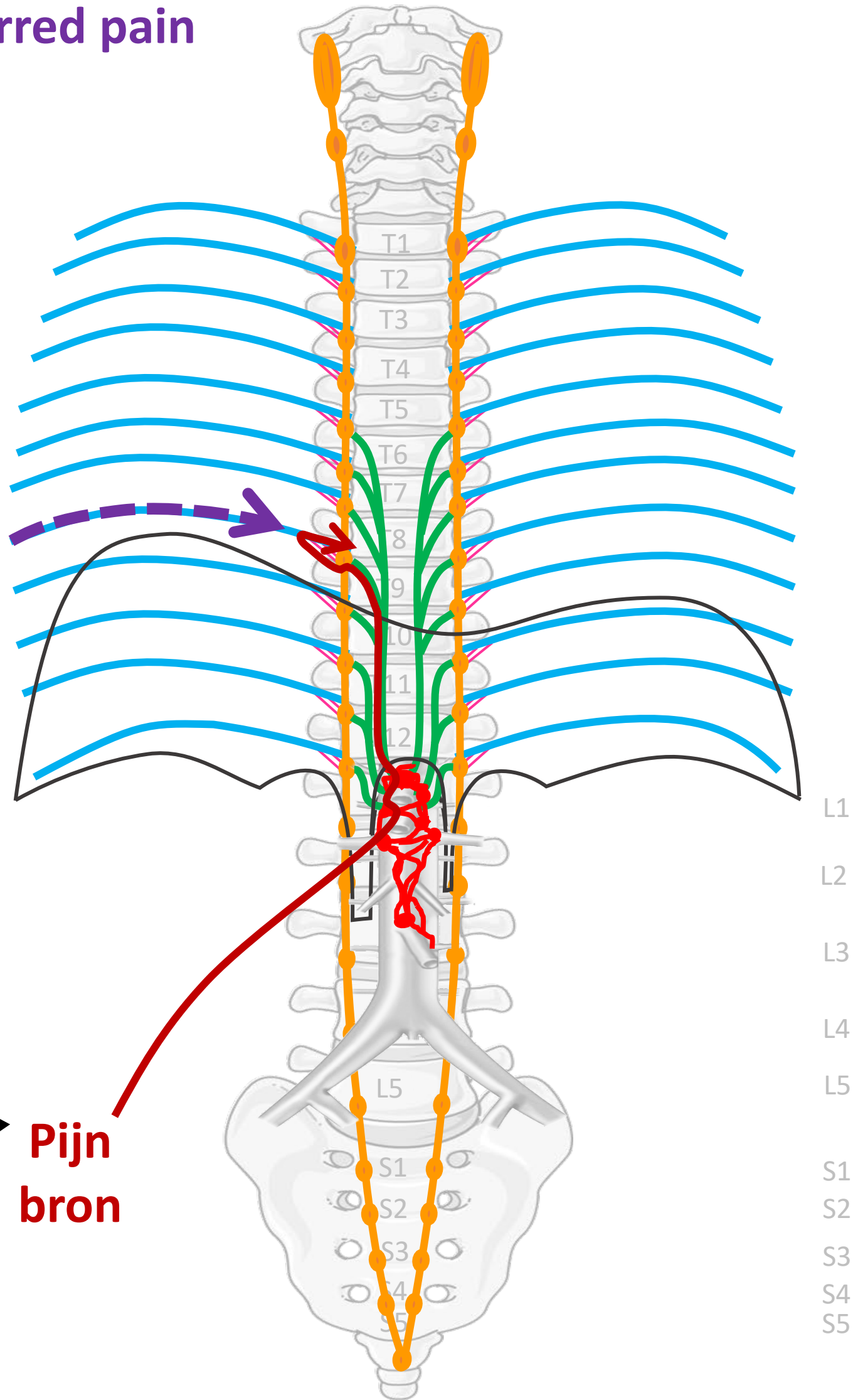

Samenkomen sensibele prikkels vanuit splanchnische en spinale zenuw



Referred pain

Nn. intercostales (spinaal)

Ook pijn
waargenomen in
dermatoom dat op
zelfde segment
uitkomt



**Pijn
bron**

By Paul Gobée, dept. Anatomy & Embryology, LUMC license CC BY NC SA

Sources: Gray's Anatomy 41st ed., Moore K et al, Clin. Oriented Anatomy, 8th ed.

"Servier - Drawing Vertebral column anterior view - no labels" by Servier Medical Art, license: CC BY

"Branches of the abdominal aorta - English labels" by Open Learning Initiative, license: CC BY-NC-SA

Clker-Free-Vector-Images <https://pixabay.com/vectors/intestines-bowel-guts-intestinal-293929/> License: Pixabay

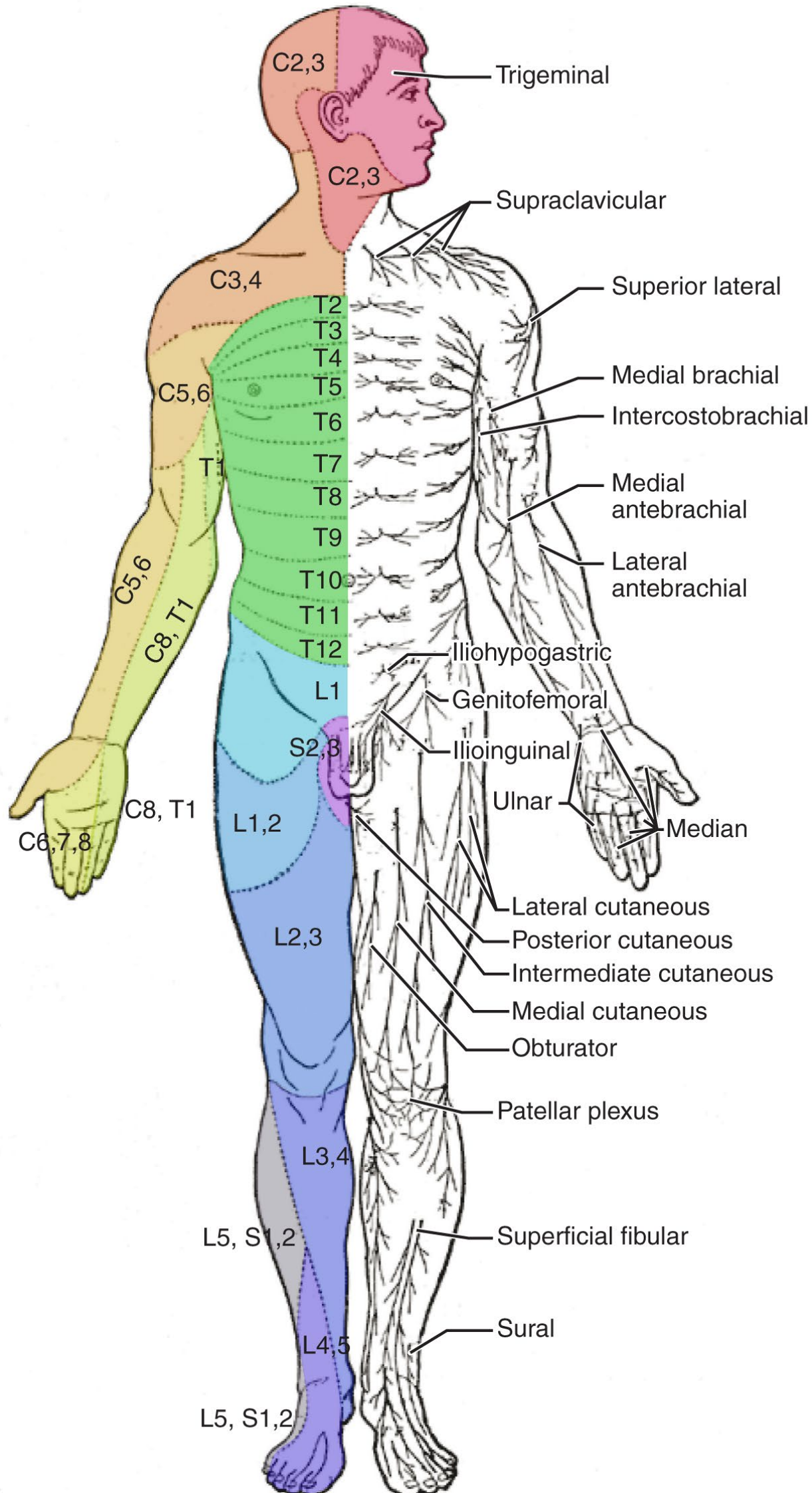
"Servier - Drawing Overview digestive tract - no labels" by Servier Medical Art, license: CC BY



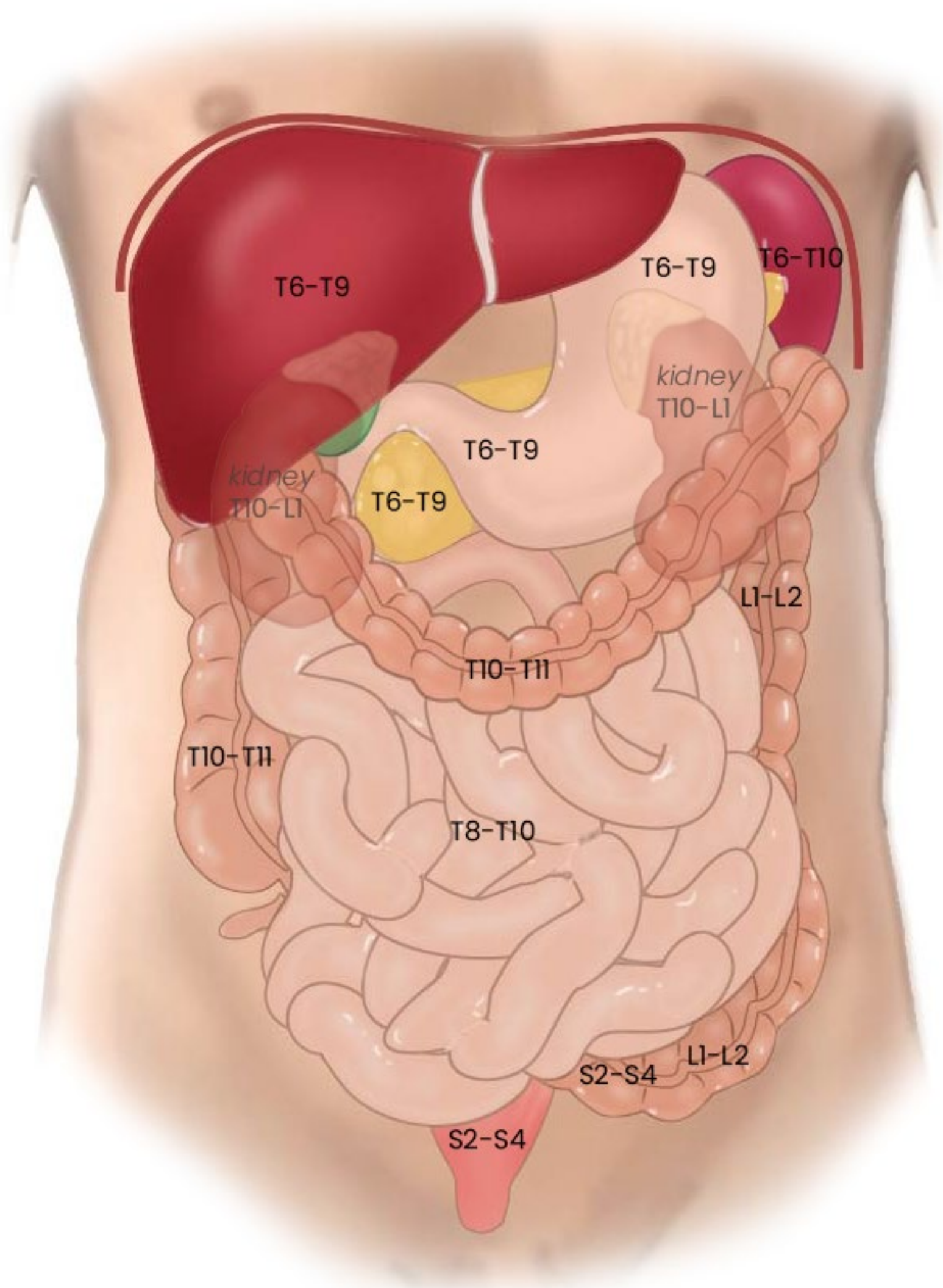
Dermatomen

Sensitiviteit verloopt via genoemde segmenten

(dit zijn ook de gebieden waar referred pain vanuit genoemde segmenten wordt waargenomen)



Segmentale representatie buikorganen



Algemene principes

- Somatische pijn vs. Viscerale pijn
- Viscerale pijn:
 - boven en onder de pijnlijn
 - meelopend met autonome zenuwen, maar prikkel verloopt in omgekeerde richting
 - referred pain
- 3 pijn routes

3 pijn routes

Vanaf rompwand en ledematen (**somatisch**)

1. Via spinale zenuwen

Vanaf ingewanden (**visceraal**), *boven de pijnlijn*

2. Meelopend met sympathische zenuwen

Vanaf ingewanden (**visceraal**), *onder de pijnlijn*

3. Meelopend met parasymphathische zenuwen

Klinische voorbeelden

3 pijn routes

Vanaf rompwand en ledematen (somatisch)

1. Via spinale zenuwen

Vanaf ingewanden (visceraal), *boven* de pijnlijn

2. Meelopend met sympathische zenuwen

Vanaf ingewanden (visceraal), *onder* de pijnlijn

3. Meelopend met parasymphatische zenuwen

Uitwendige wond of trauma ledematen



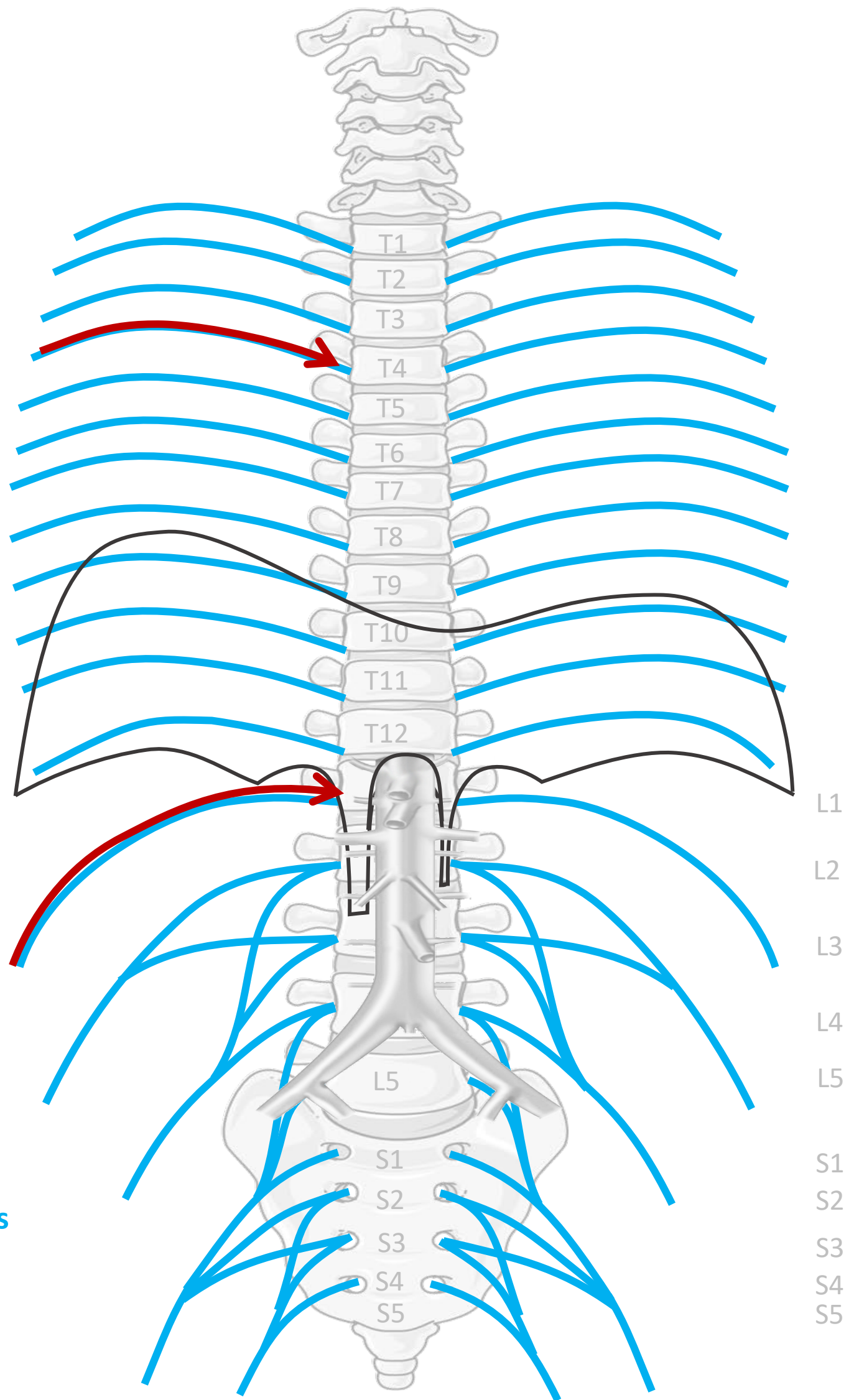
Via spinale zenuwen

Nn. intercostales (spinaal)

OP ALLE NIVEAUS

Plexus lumbalis (spinaal)
n. iliohypogastricus,
n. ilioinguinalis, n. femoralis, etc.

Nn. sacrales, plexus sacralis (spinaal)
n. ischiadicus, n. pudendus



Somatische pijn:
goed lokaliseerbaar,
scherp

3 pijn routes

Vanaf rompwand en ledematen (somatisch)

1. Via spinale zenuwen

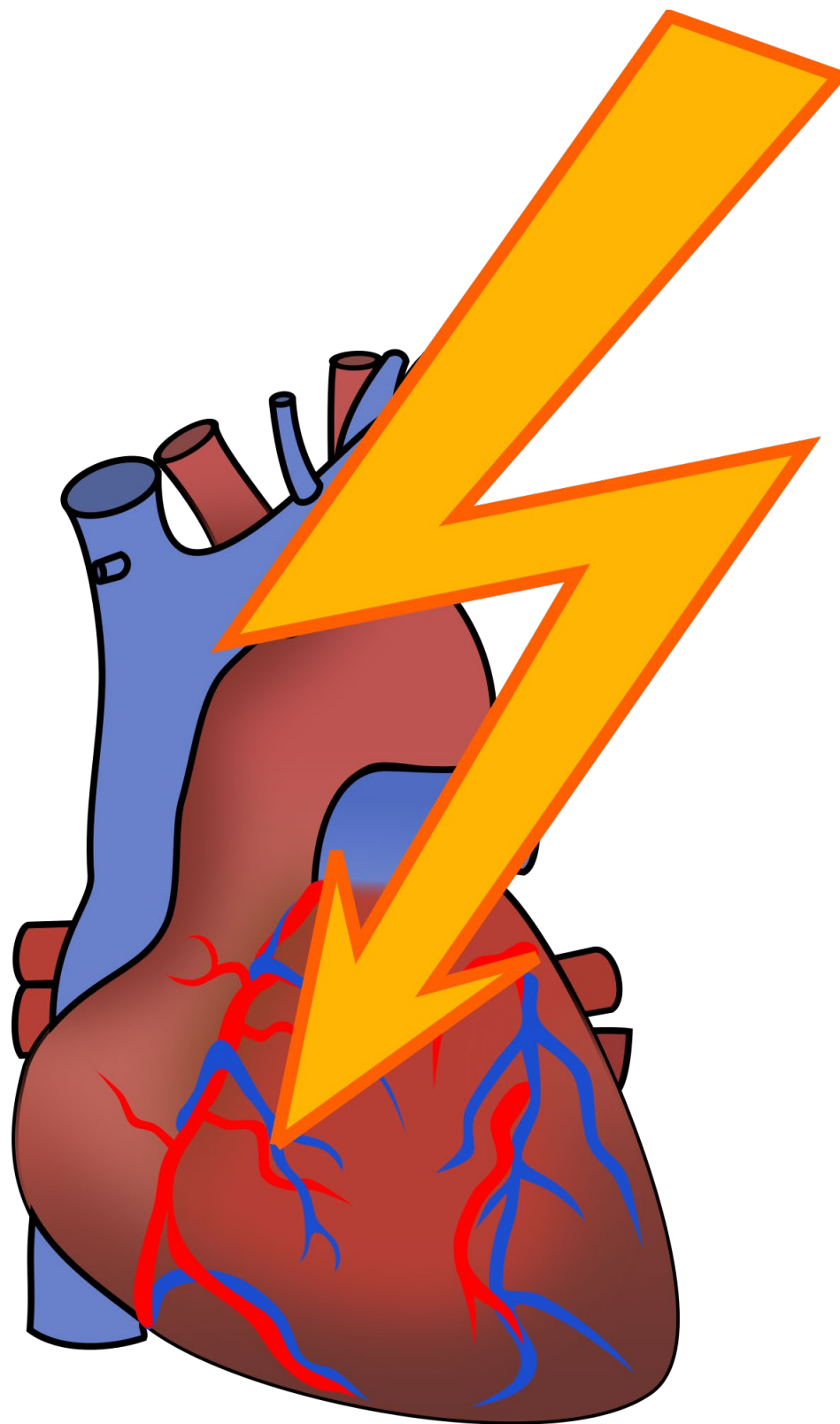
Vanaf ingewanden (visceraal), *boven* de pijnlijn

2. Meelopend met **sympathische** zenuwen

Vanaf ingewanden (visceraal), *onder* de pijnlijn

3. Meelopend met parasymphathische zenuwen

Coronair ischemie, hartinfarct

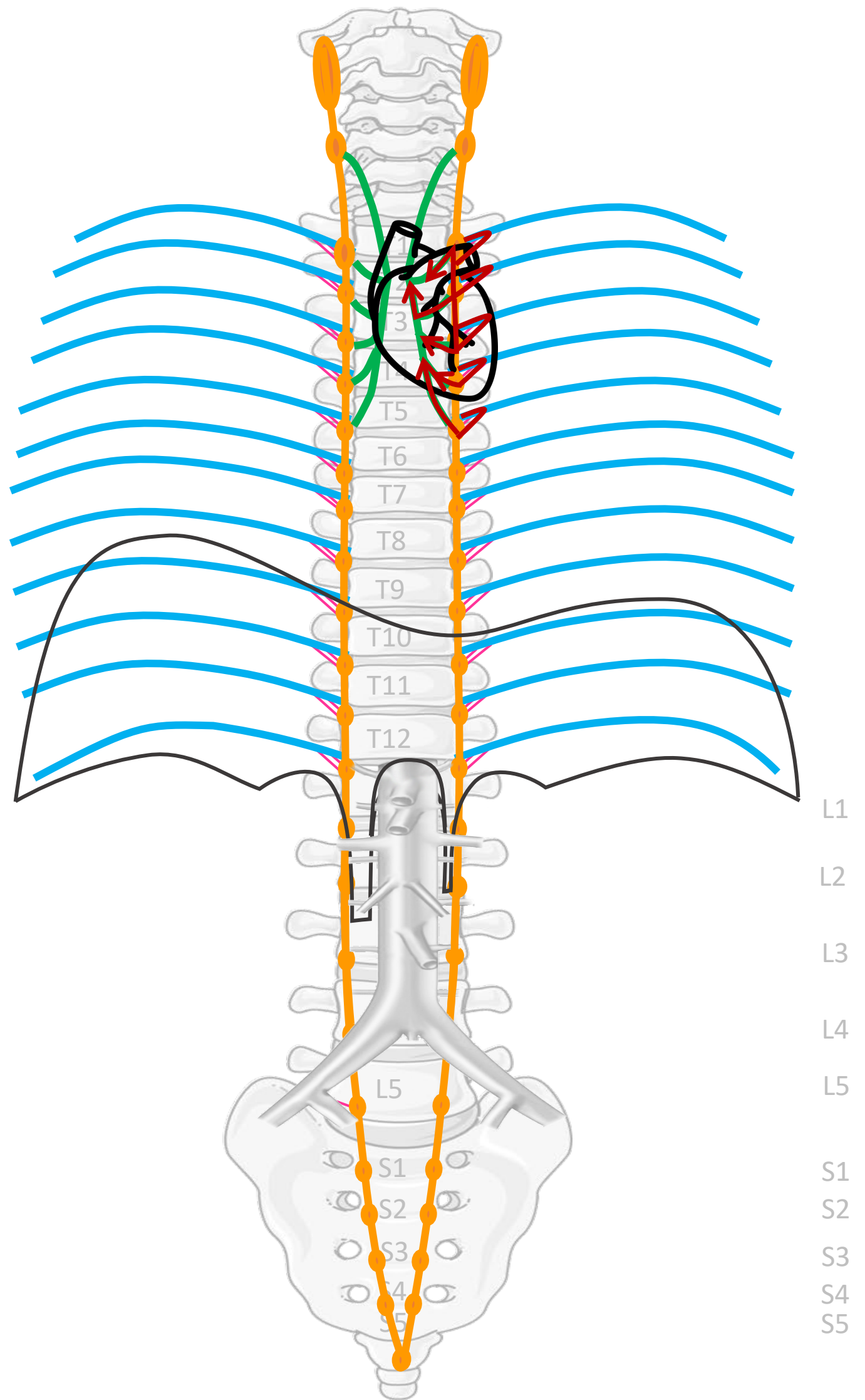


Nn. intercostales (spinaal)

Rami communicans

Truncus sympathicus (paravertebraal)

Cardiopulmonale splanchnische zenuwen



SYMP

By Paul Gobée, dept. Anatomy & Embryology, LUMC license CC BY NC SA

Sources: Gray's Anatomy 41st ed., Moore K et al, Clin. Oriented Anatomy, 8th ed.

"Servier - Drawing Vertebral column anterior view - no labels" by Servier Medical Art, license: CC BY

"Branches of the abdominal aorta - English labels" by Open Learning Initiative, license: CC BY-NC-SA

Clker-Free-Vector-Images <https://pixabay.com/vectors/intestines-bowel-guts-intestinal-293929/> license: Pixabay

"Servier - Drawing Overview digestive tract - no labels" by Servier Medical Art, license: CC BY

Fire icon: <https://freesvg.org/fire-and-flames-remixes/>, By Open Clipart, PD




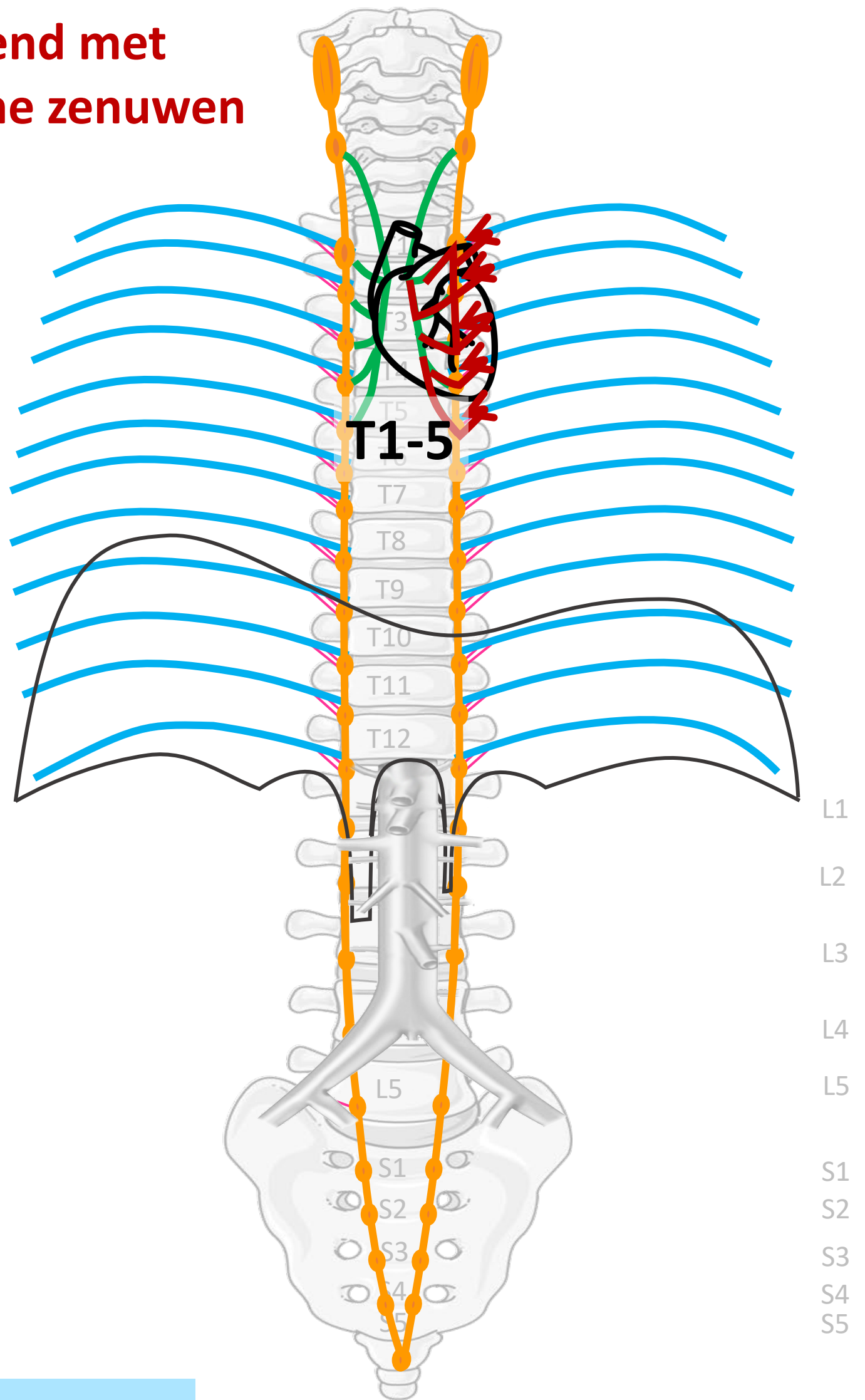
Meelopend met sympathische zenuwen

Nn. intercostales (spinaal)

Rami communicans

Truncus sympathicus
(paravertebraal)

Cardiopulmonale
splanchnische zenuwen



Viscerale pijn:
slecht lokaliseerbaar,
gepaard gaan met
autonome verschijnselen

By Paul Gobée, dept. Anatomy & Embryology, LUMC license CC BY NC SA

Sources: Gray's Anatomy 41st ed., Moore K et al, Clin. Oriented Anatomy, 8th ed.

"Servier - Drawing Vertebral column anterior view - no labels" by Servier Medical Art, license: CC BY

"Branches of the abdominal aorta - English labels" by Open Learning Initiative, license: CC BY-NC-SA

Clker-Free-Vector-Images <https://pixabay.com/vectors/intestines-bowel-guts-intestinal-293929/> License: Pixabay

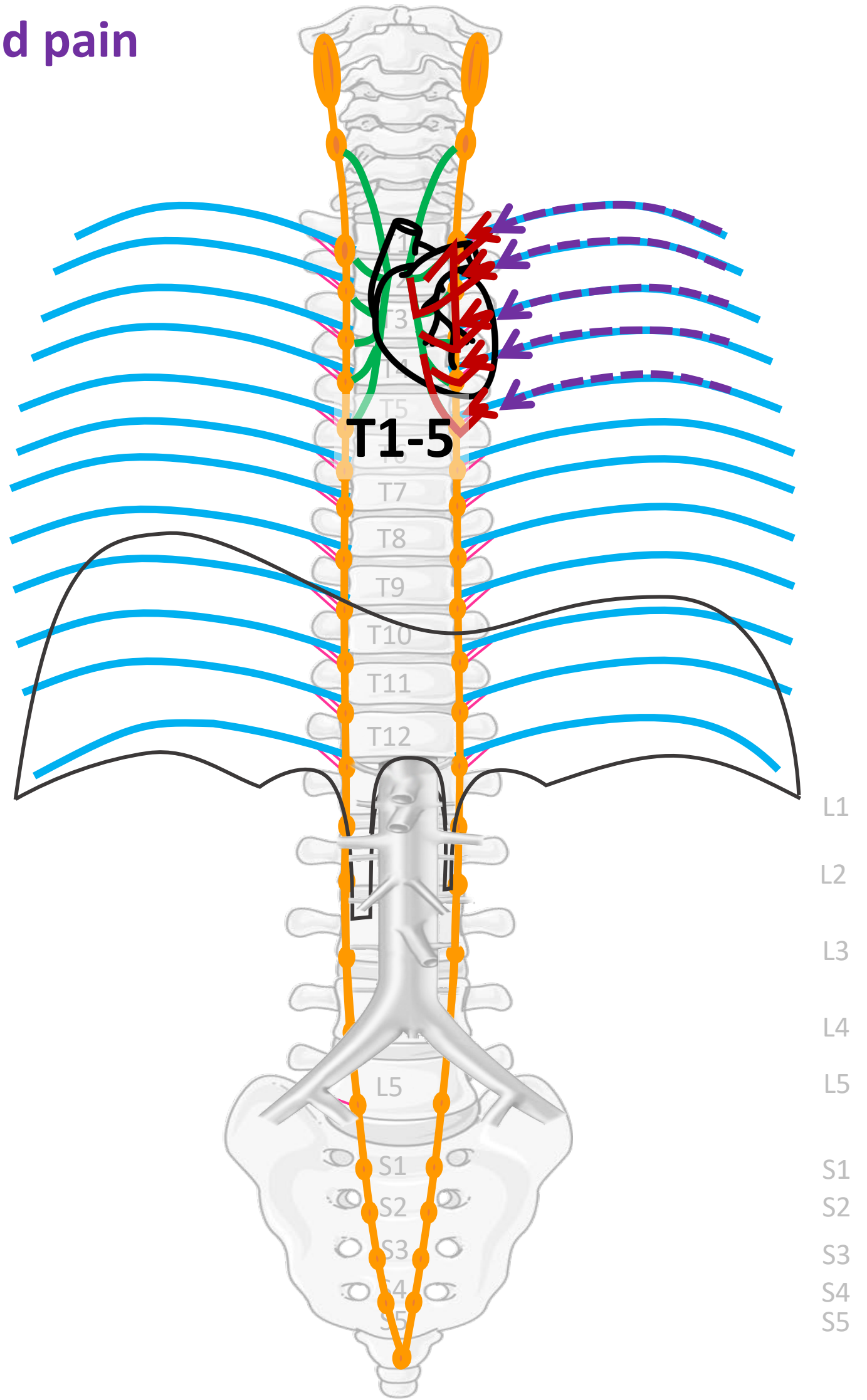
"Servier - Drawing Overview digestive tract - no labels" by Servier Medical Art, license: CC BY

<https://pxhere.com/en/photo/1624222>, By Mohamed Hassan, CC0 PD



Referred pain

Nn. intercostales (spinaal)



By Paul Gobée, dept. Anatomy & Embryology, LUMC license CC BY NC SA


Sources: Gray's Anatomy 41st ed., Moore K et al, Clin. Oriented Anatomy, 8th ed.

"Servier - Drawing Vertebral column anterior view - no labels" by Servier Medical Art, license: CC BY

"Branches of the abdominal aorta - English labels" by Open Learning Initiative, license: CC BY-NC-SA

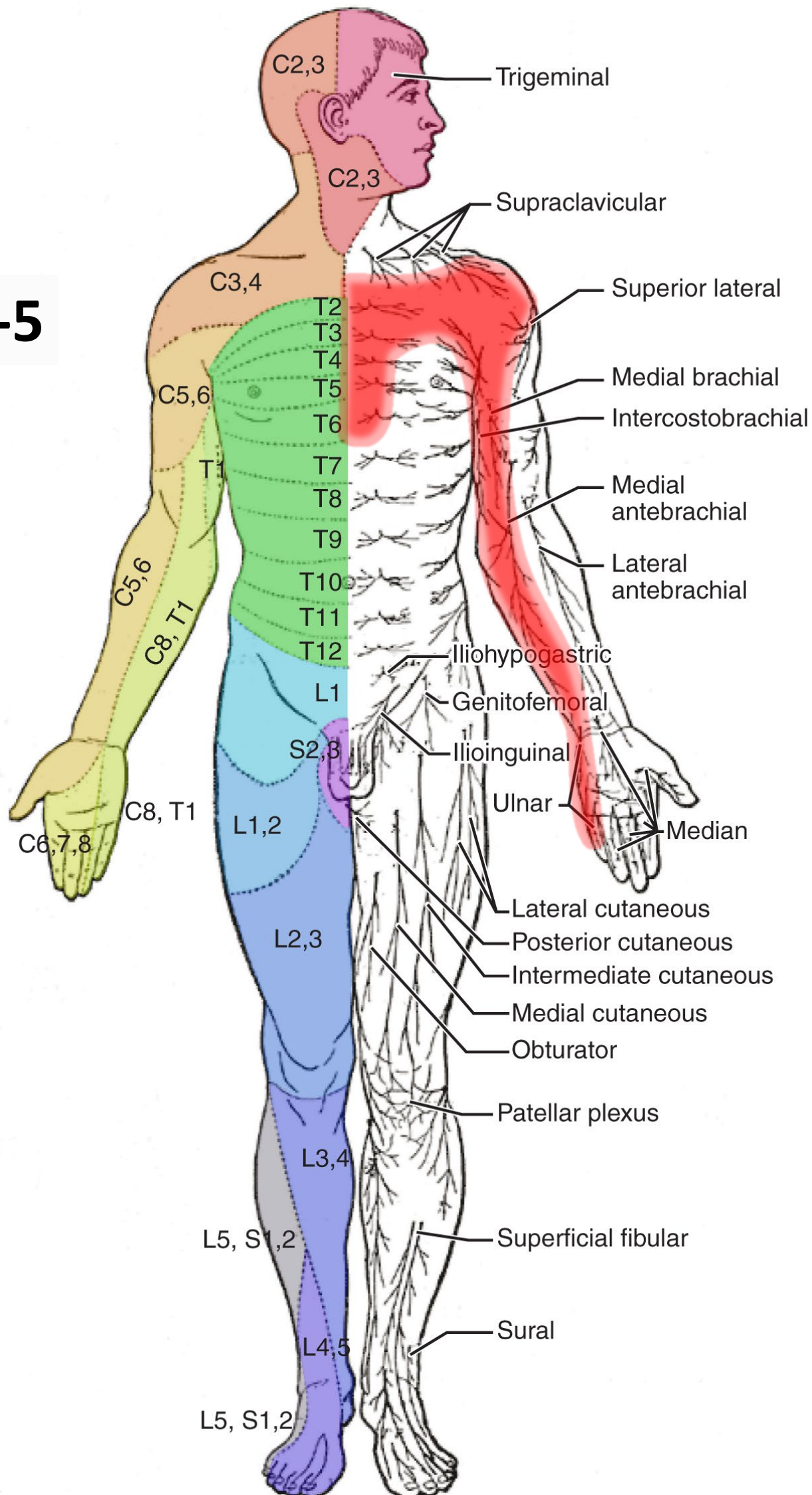
Clker-Free-Vector-Images <https://pixabay.com/vectors/intestines-bowel-guts-intestinal-293929/> License: Pixabay

"Servier - Drawing Overview digestive tract - no labels" by Servier Medical Art, license: CC BY

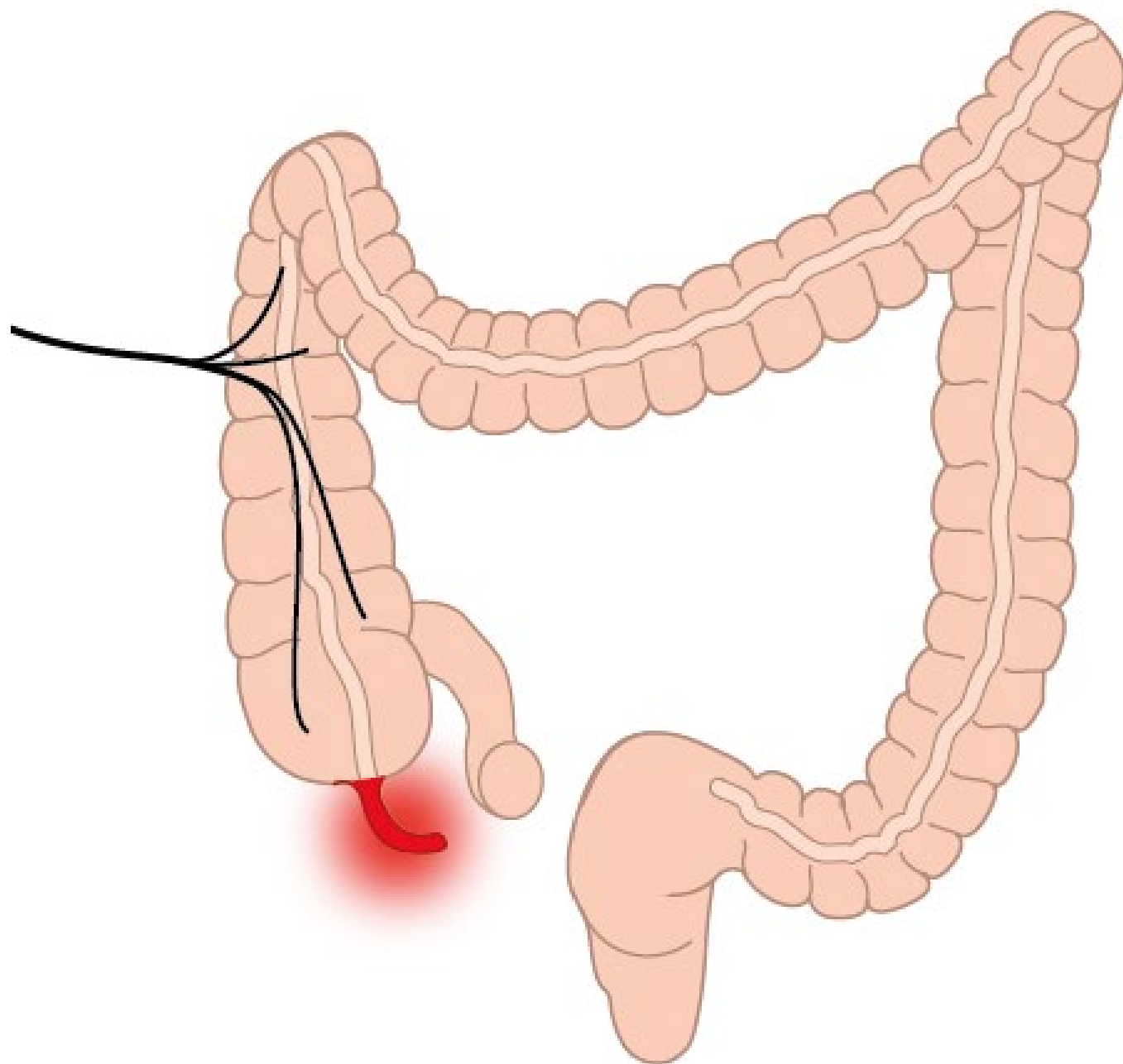


Referred pain bij cardiale ischemie: in mediale zijde linker arm

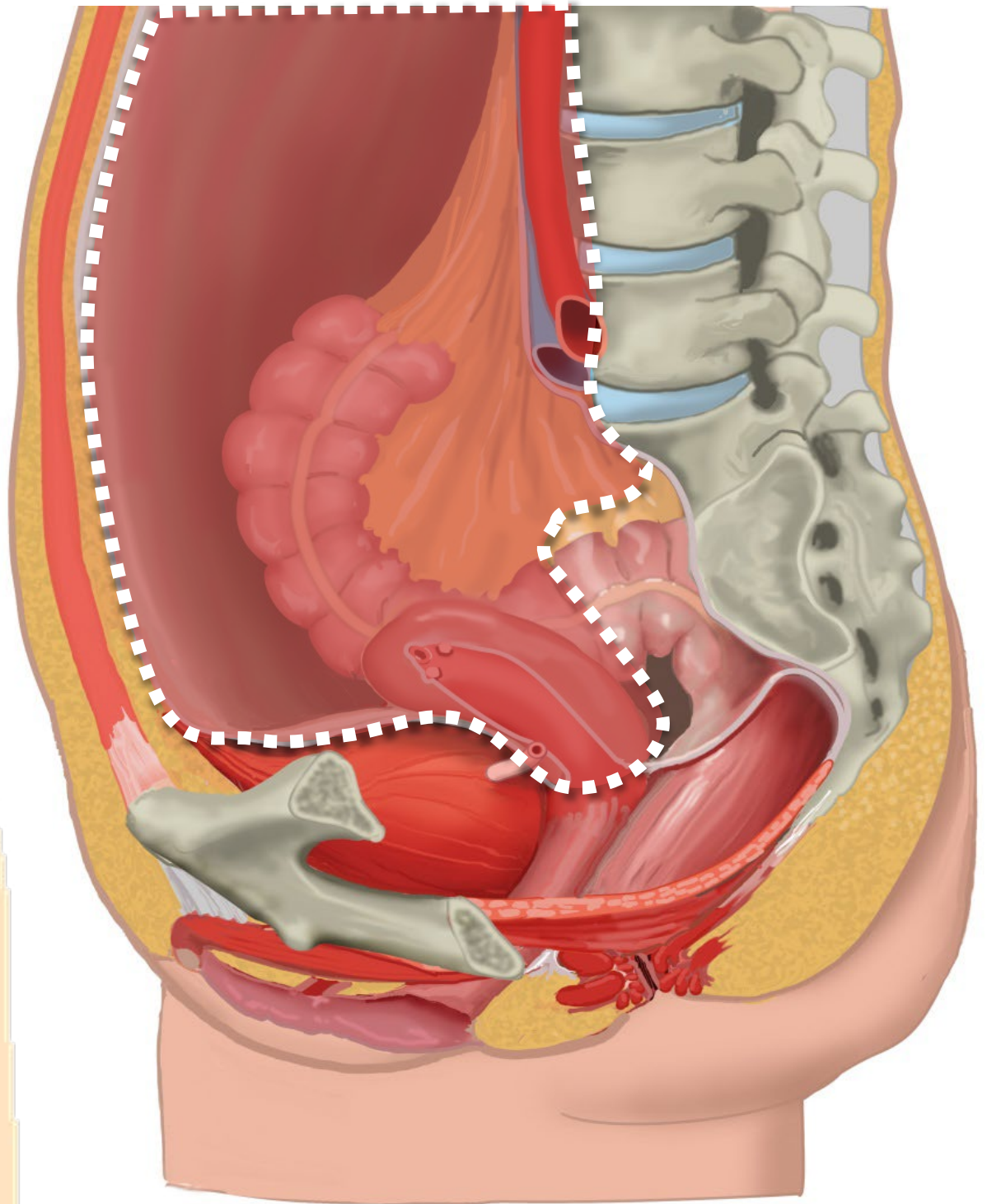
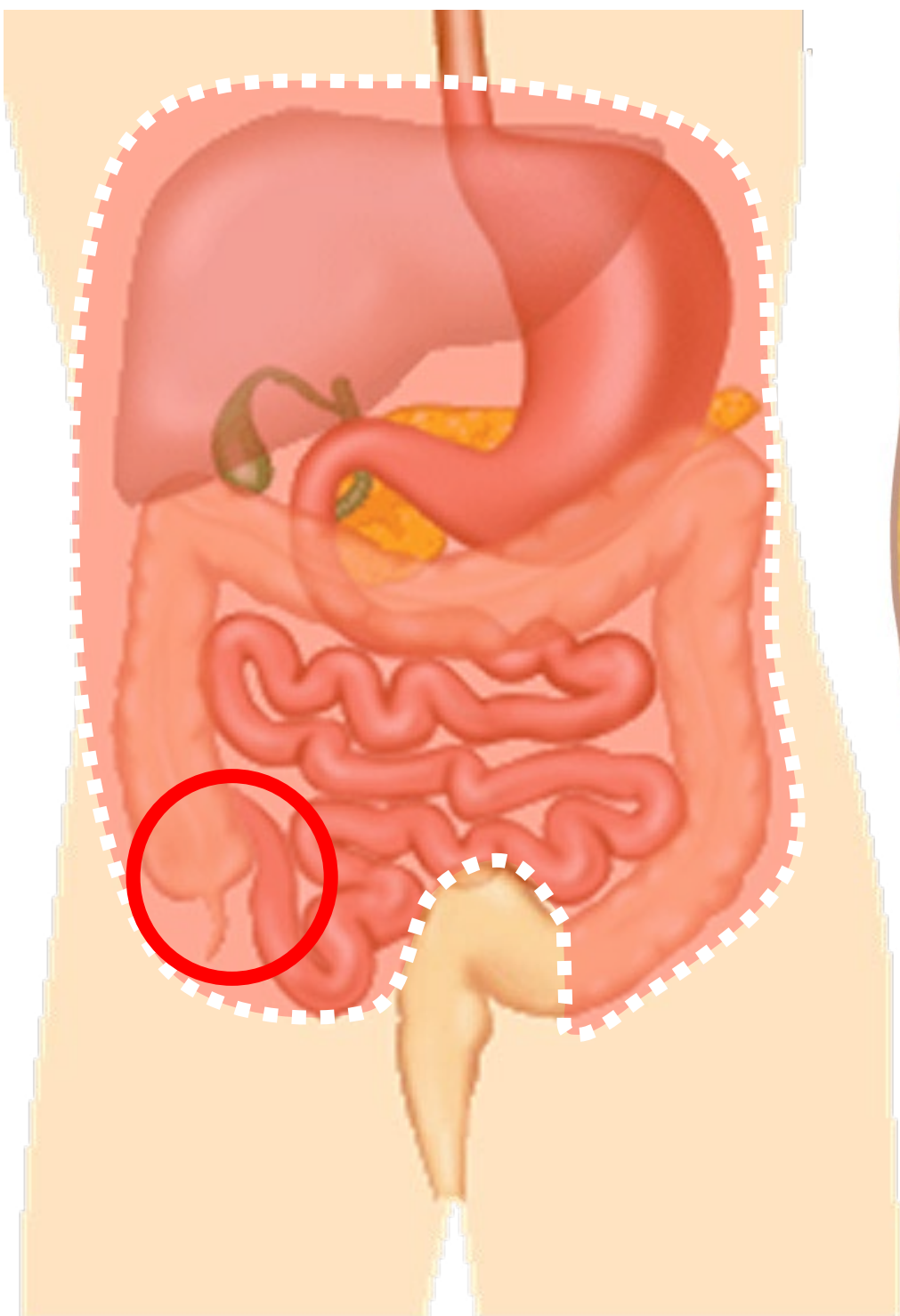
T1-5



(beginnende) Appendicitis



Boven de pijnlijn: meelopend met sympathische zenuwen



Pijnlijn:
Onderkant peritoneum
Halverwege sigmoid



Nn. intercostales (spinaal)

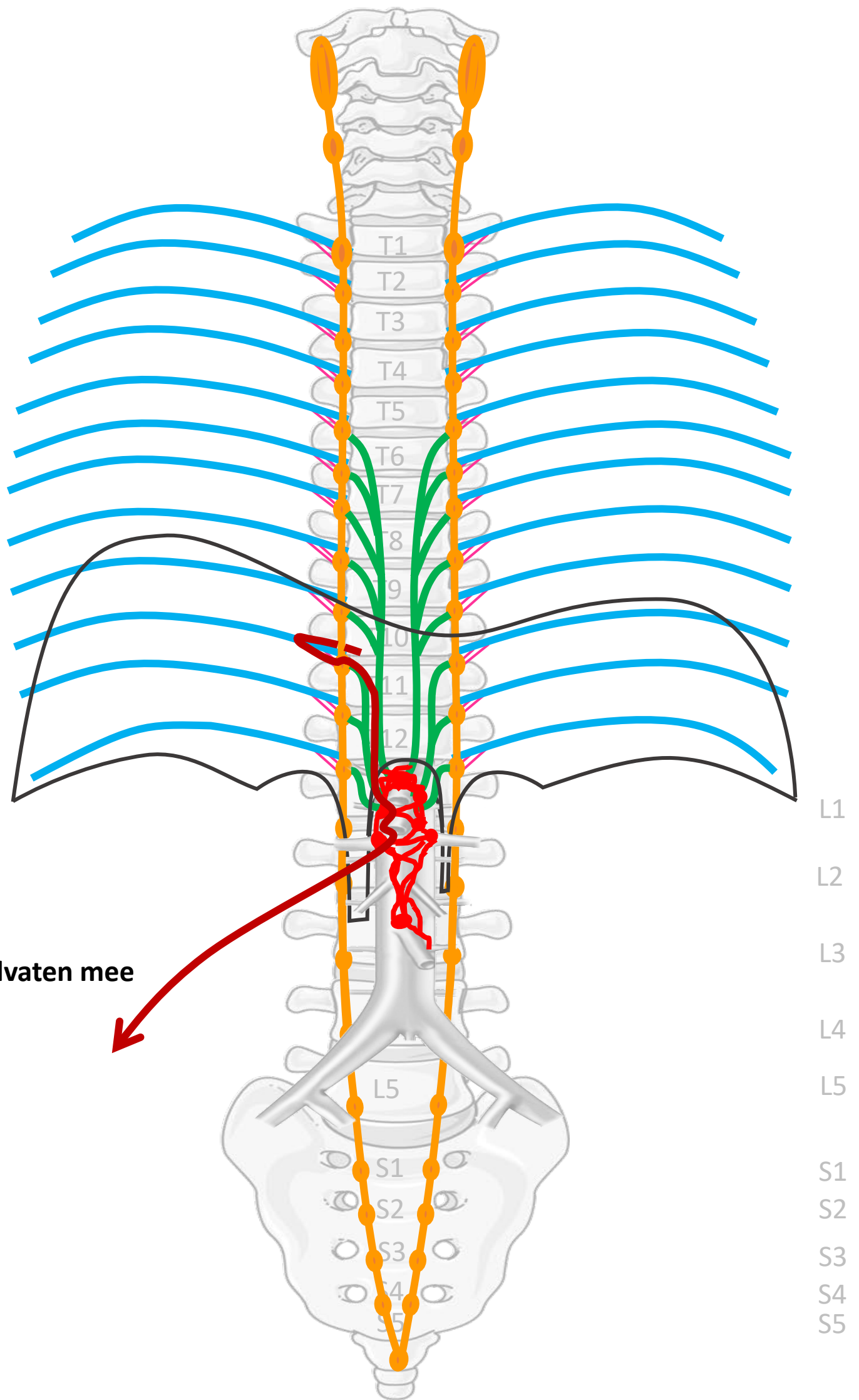
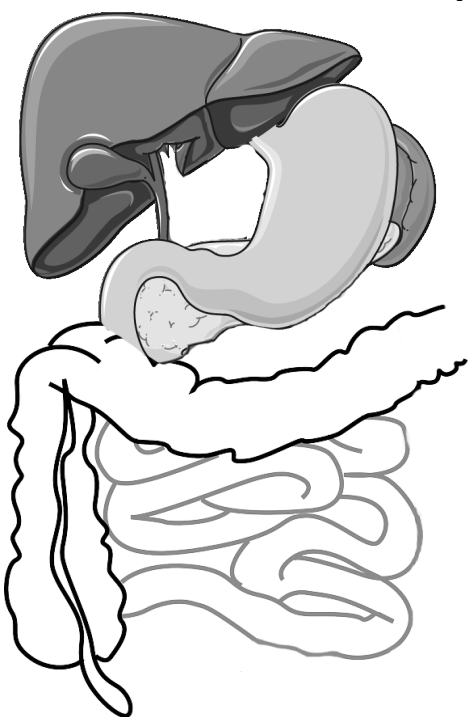
Rami communicans

Truncus sympathicus
(paravertebraal)

Thoracale splanchnische
zenuwen:
N. splanchnicus major, minor,
imus

Prevertebraal / preaortaal:
ganglion & plexus coeliacus,
mesent. sup, aorticorenalis,
intermesentericus, mesent. inf.

Met bloedvaten mee



SYMP

By Paul Gobée, dept. Anatomy & Embryology, LUMC license CC BY NC SA

Sources: Gray's Anatomy 41st ed., Moore K et al, Clin. Oriented Anatomy, 8th ed.

"Servier - Drawing Vertebral column anterior view - no labels" by Servier Medical Art, license: CC BY

"Branches of the abdominal aorta - English labels" by Open Learning Initiative, license: CC BY-NC-SA

Clker-Free-Vector-Images <https://pixabay.com/vectors/intestines-bowel-guts-intestinal-293929/> license: Pixabay

"Servier - Drawing Overview digestive tract - no labels" by Servier Medical Art, license: CC BY

Fire icon: <https://freesvg.org/fire-and-flames-remixes/>, By Open Clipart, PD



Meelopen met sympathische zenuwen

Nn. intercostales (spinaal)

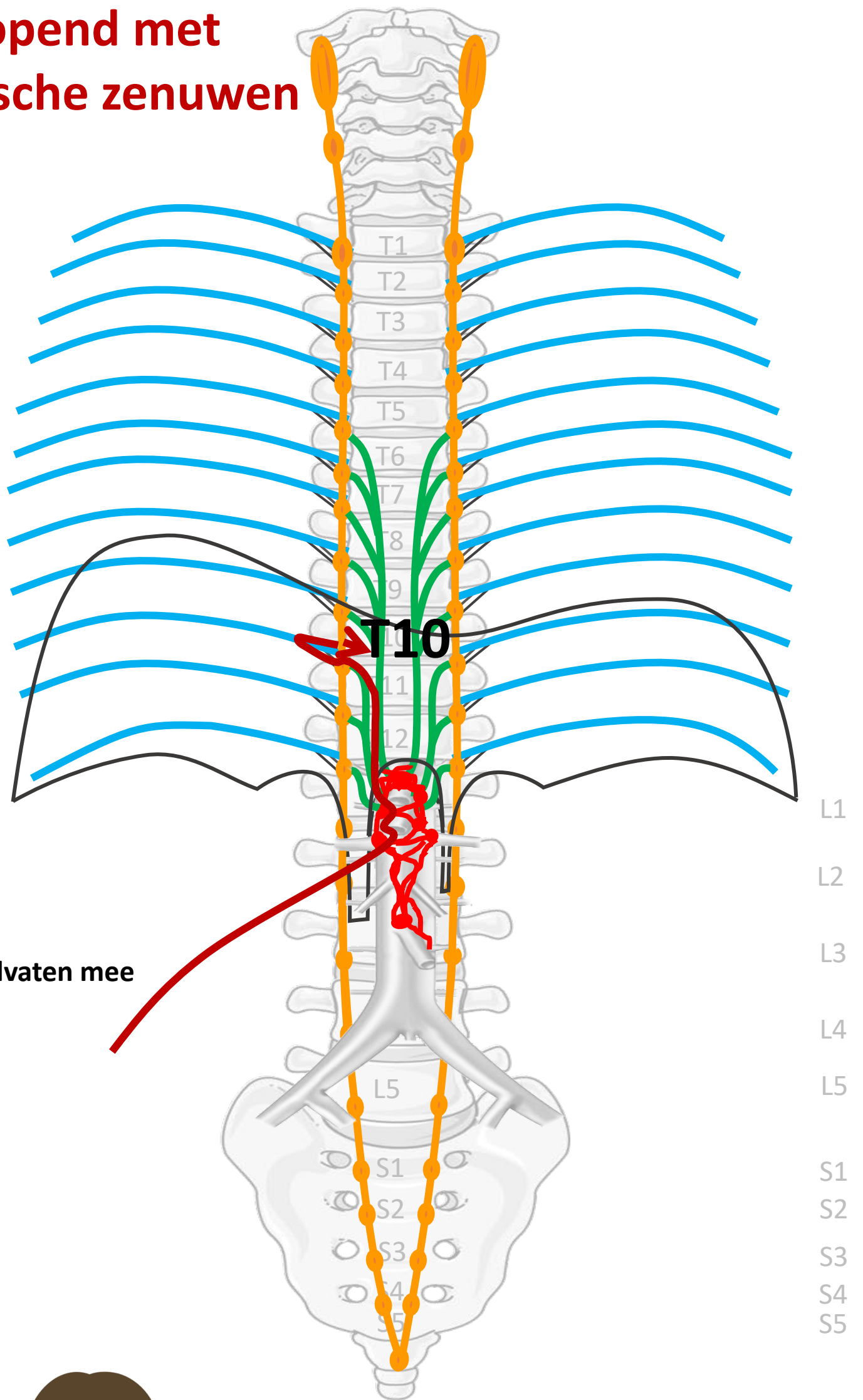
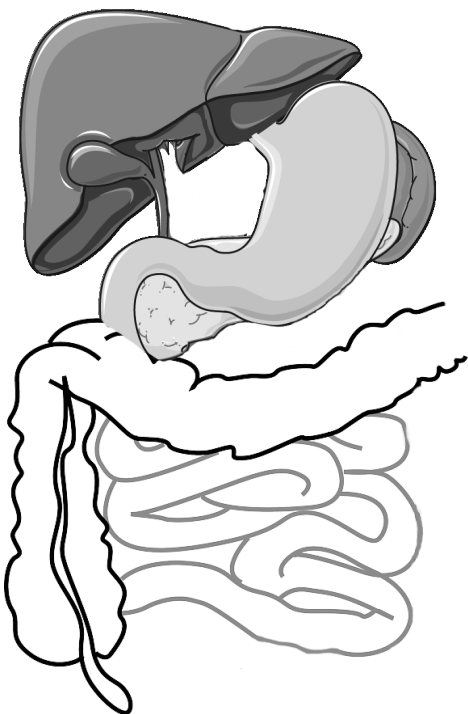
Rami communicans

Truncus sympathicus
(paravertebraal)

Thoracale splanchnische
zenuwen:
N. splanchnicus major, minor,
imus

Prevertebraal / preaortaal:
ganglion & plexus coeliacus,
mesent. sup, aorticorenalis,
intermesentericus, mesent. inf.

Met bloedvaten mee



PIJN

Viscerale pijn:
slecht lokaliseerbaar,
gepaard gaan met
autonome verschijnselen

By Paul Gobée, dept. Anatomy & Embryology, LUMC license CC BY NC SA

Sources: Gray's Anatomy 41st ed., Moore K et al, Clin. Oriented Anatomy, 8th ed.

"Servier - Drawing Vertebral column anterior view - no labels" by Servier Medical Art, license: CC BY

"Branches of the abdominal aorta - English labels" by Open Learning Initiative, license: CC BY-NC-SA

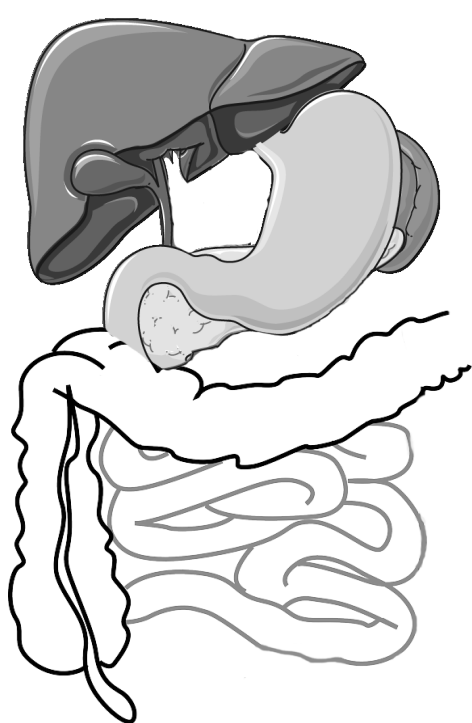
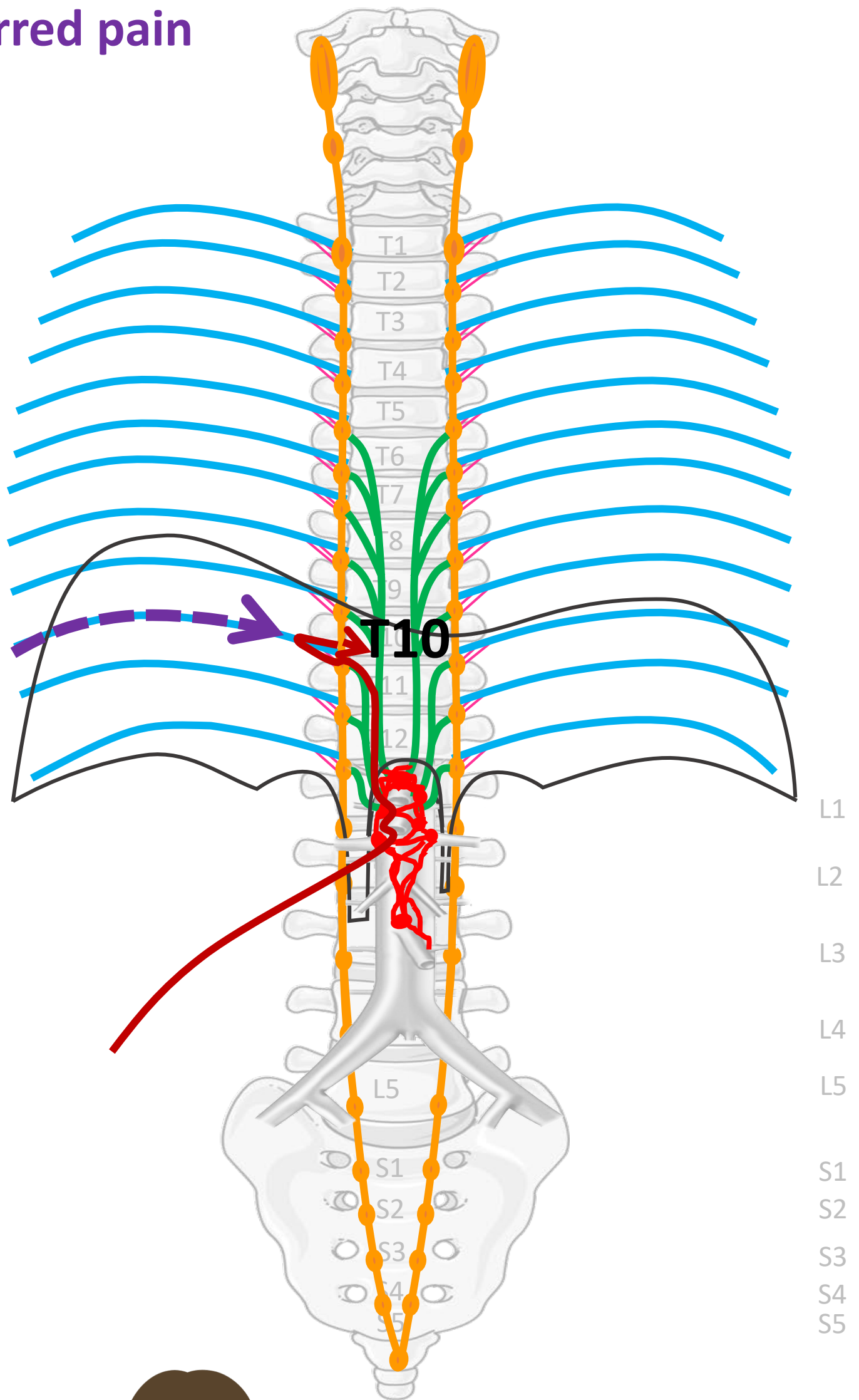
Clker-Free-Vector-Images <https://pixabay.com/vectors/intestines-bowel-guts-intestinal-293929/> License: Pixabay

"Servier - Drawing Overview digestive tract - no labels" by Servier Medical Art, license: CC BY

Woman in pain icon: <https://freestvg.org/ache-2> By Open Clipart PD

Referred pain

Nn. intercostales (spinaal)



PIJN

By Paul Gobée, dept. Anatomy & Embryology, LUMC license CC BY NC SA

Sources: Gray's Anatomy 41st ed., Moore K et al, Clin. Oriented Anatomy, 8th ed.

"Servier - Drawing Vertebral column anterior view - no labels" by Servier Medical Art, license: CC BY

"Branches of the abdominal aorta - English labels" by Open Learning Initiative, license: CC BY-NC-SA

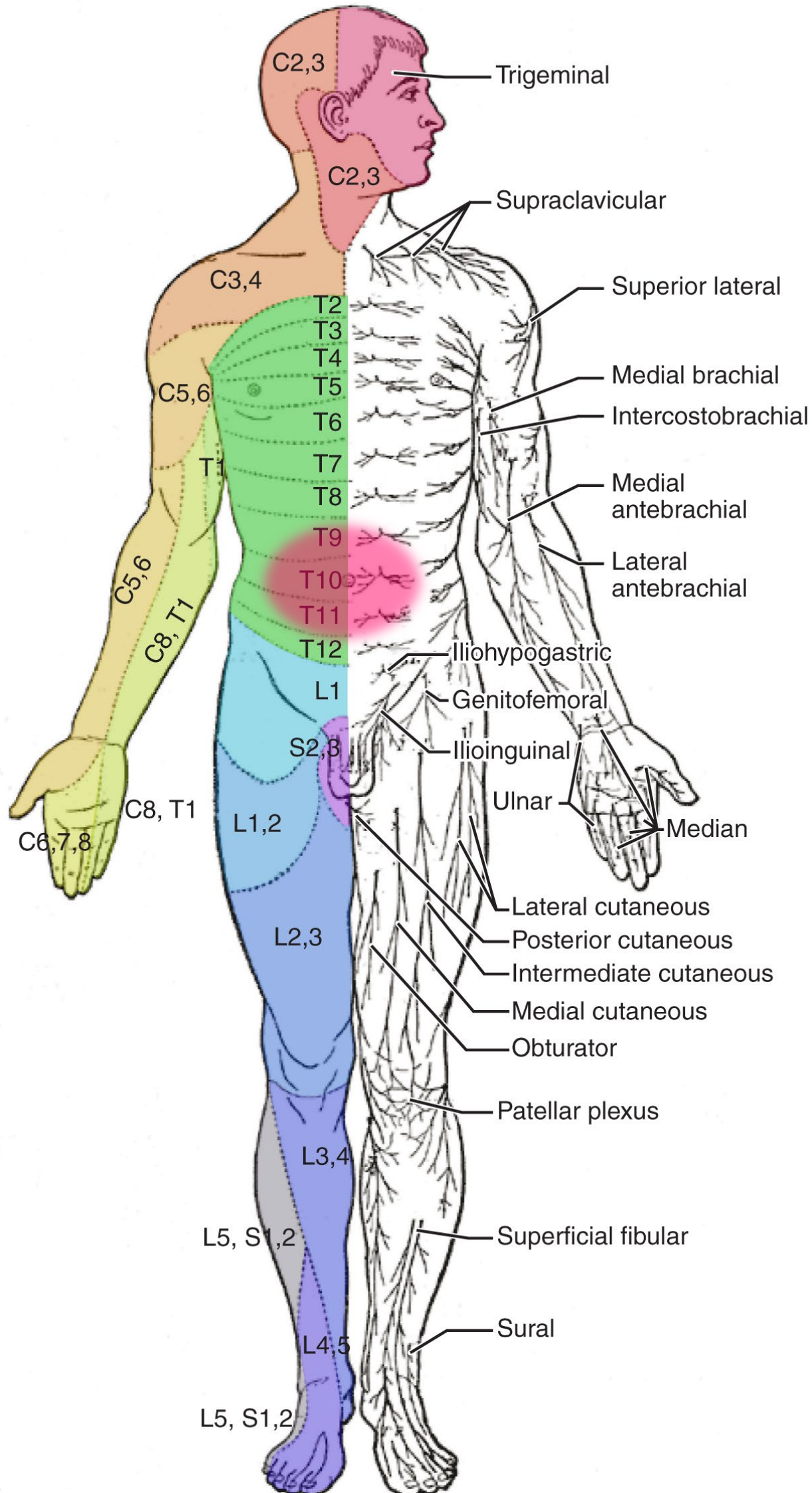
Clker-Free-Vector-Images <https://pixabay.com/vectors/intestines-bowel-guts-intestinal-293929/> License: Pixabay

"Servier - Drawing Overview digestive tract - no labels" by Servier Medical Art, license: CC BY

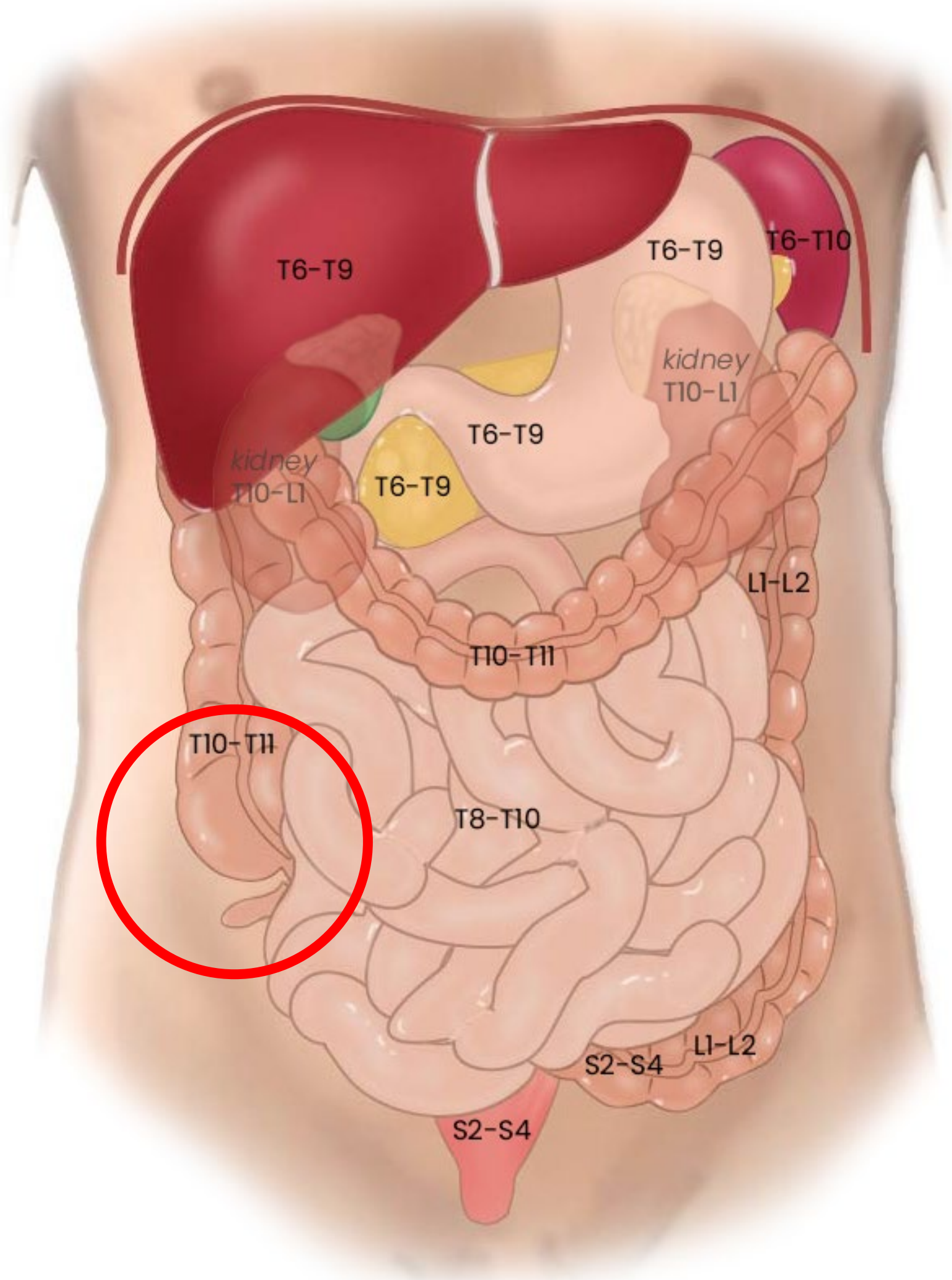
Woman in pain icon: <https://freesvg.org/ache-2> By Open Clipart PD



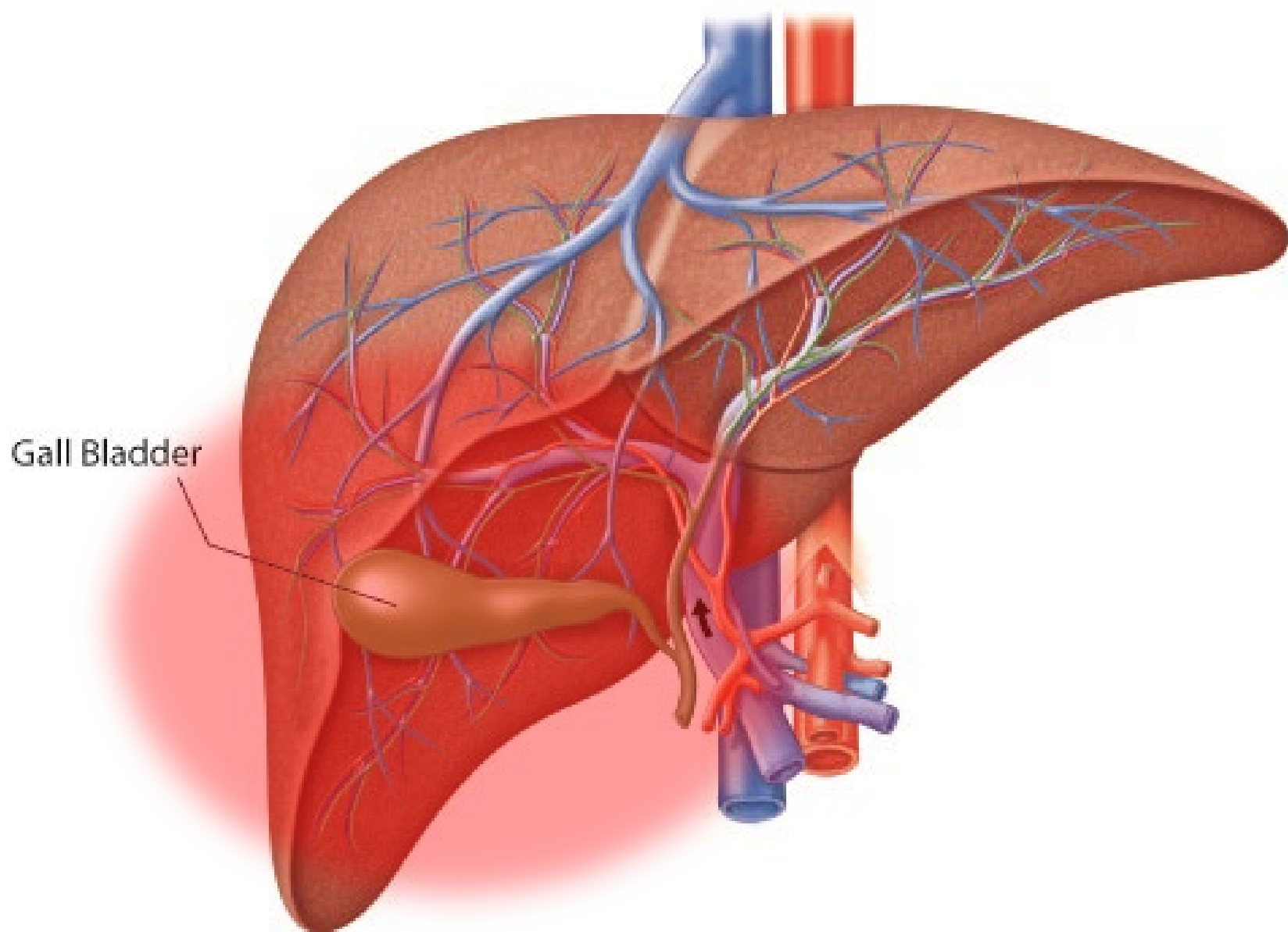
Referred pain bij beginnende appendicitis: vage pijn rondom de navel



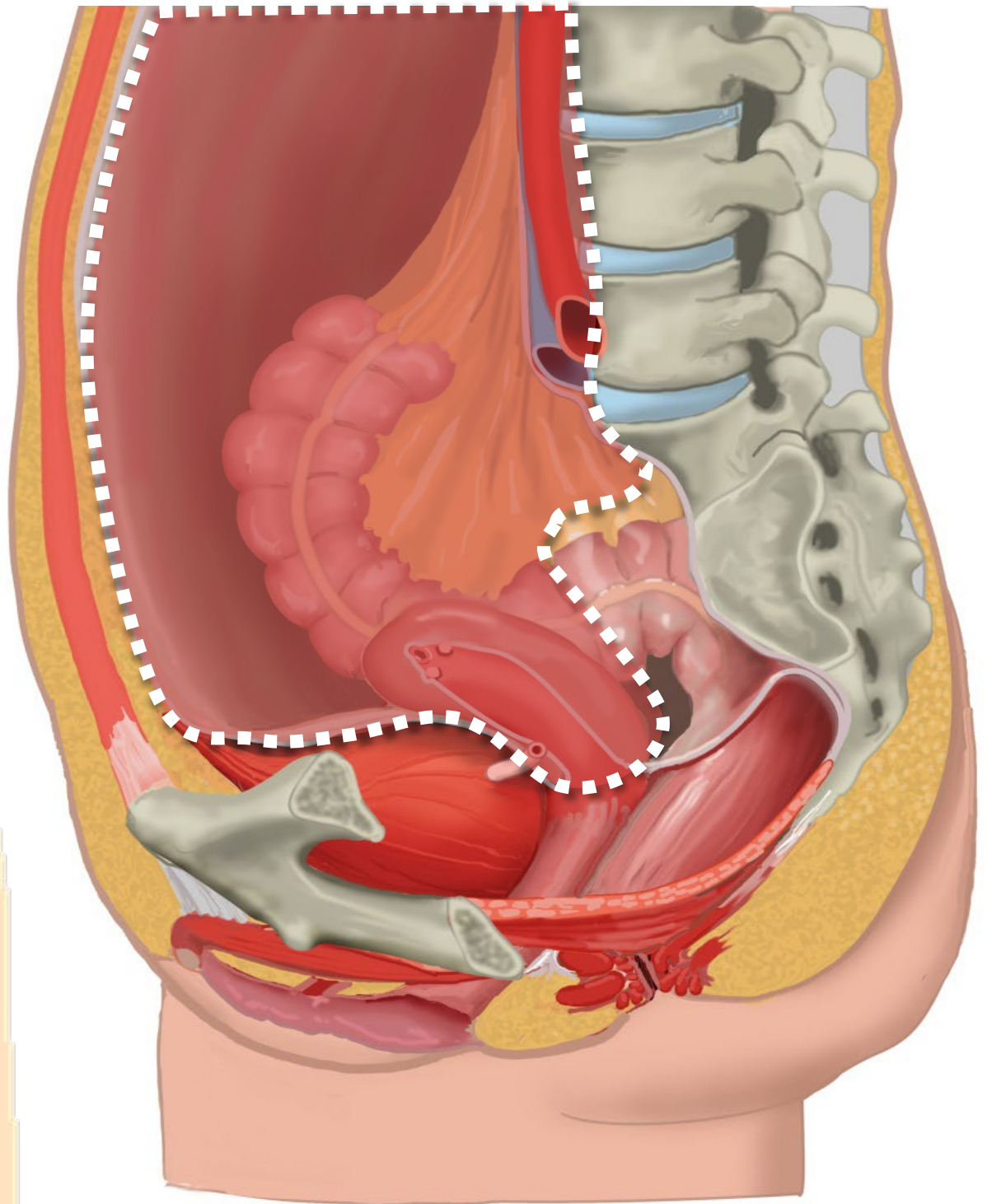
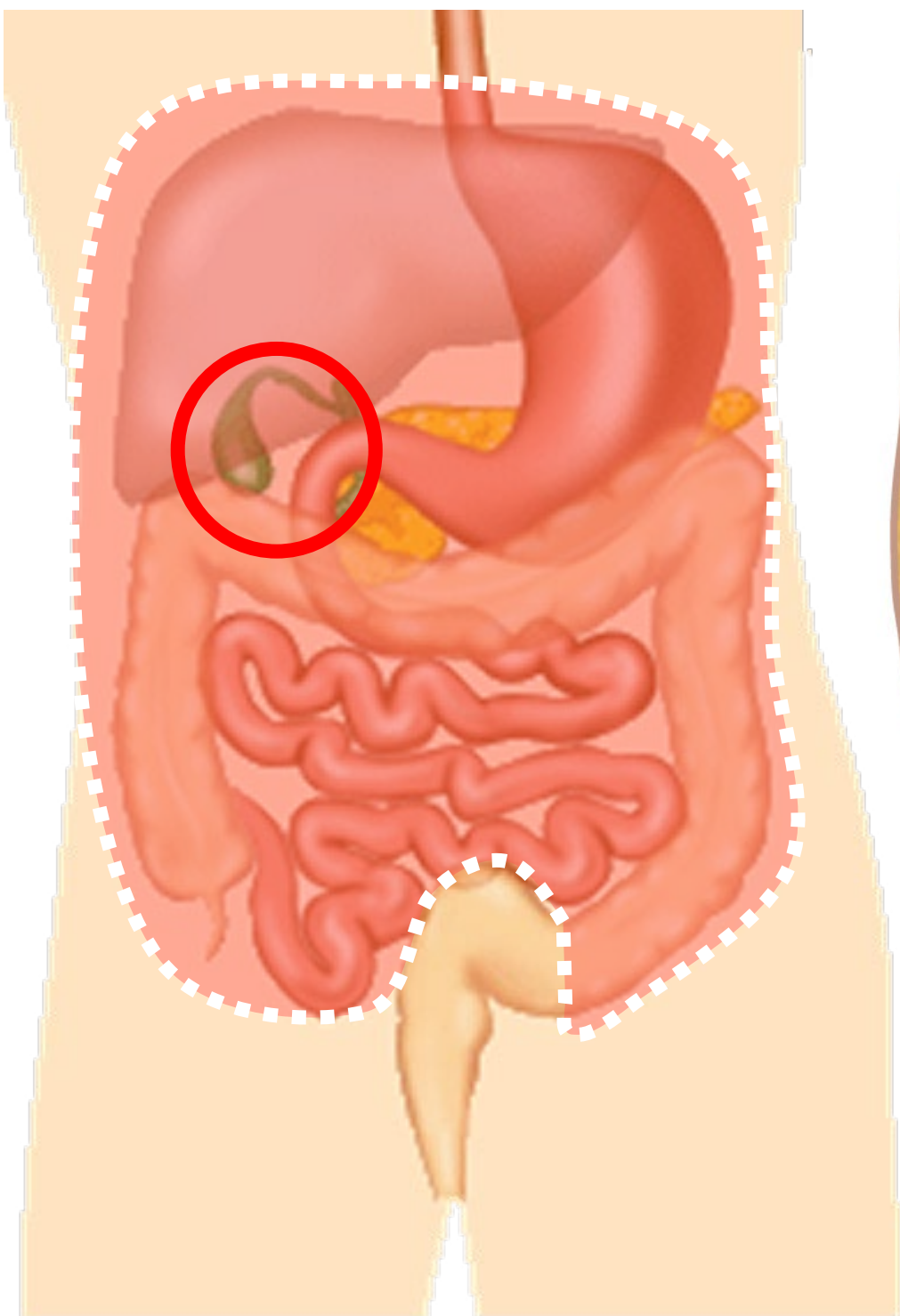
Segmentale representatie buikorganen



Cholecystitis

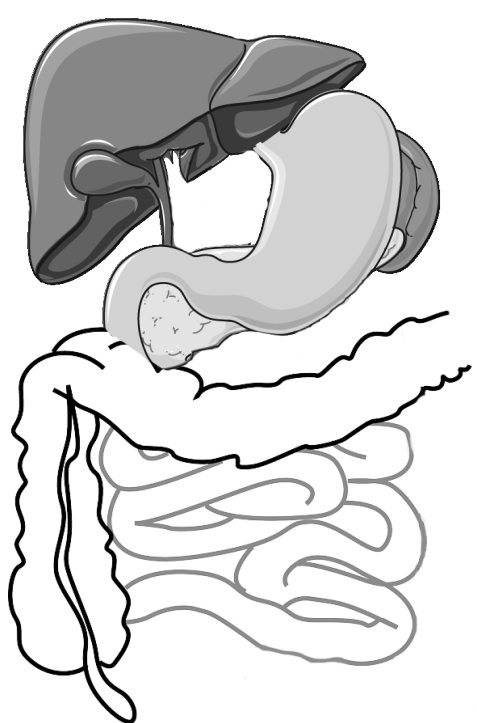
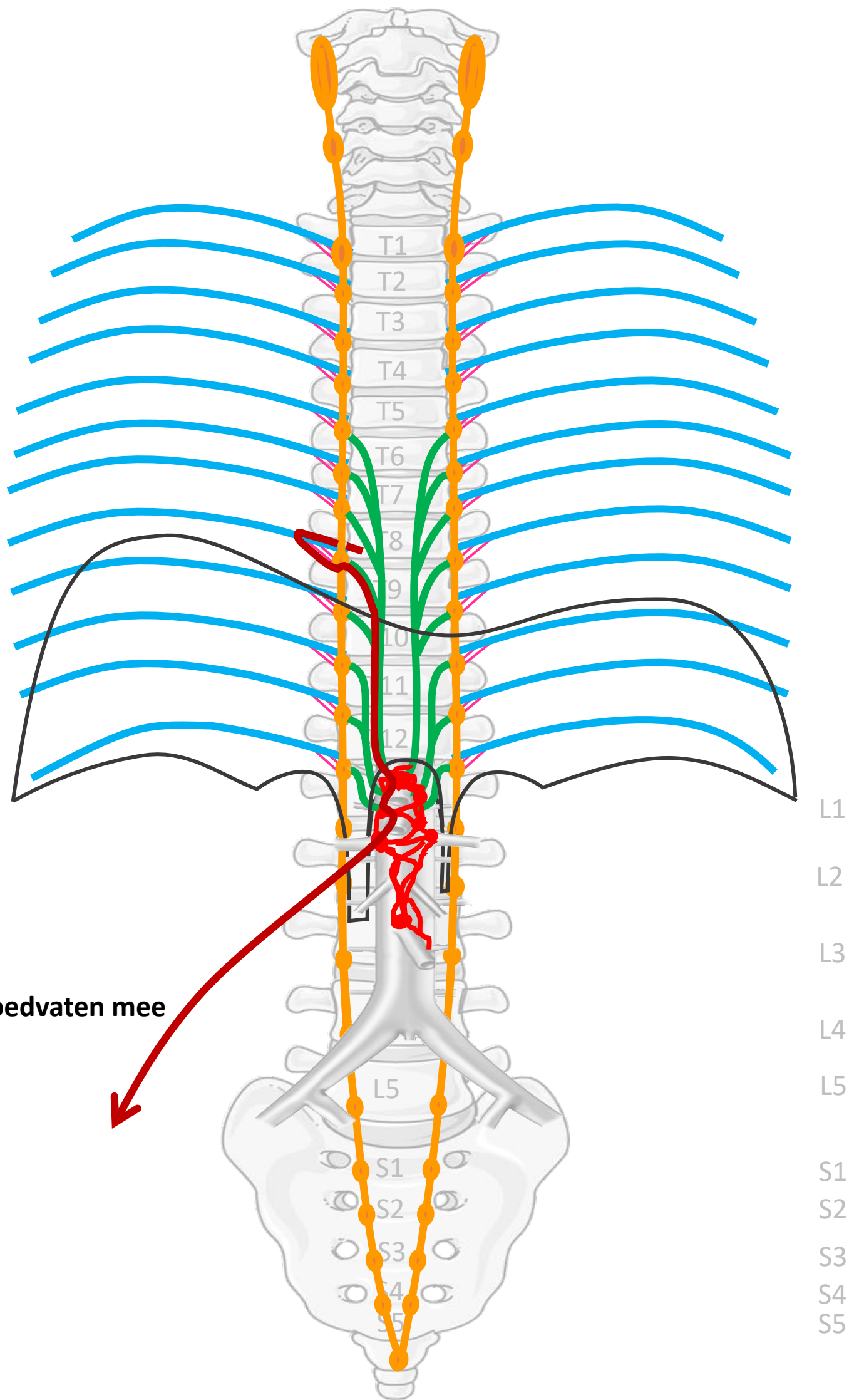


Boven de pijnlijn: meelopend met sympathische zenuwen



Pijnlijn:
Onderkant peritoneum
Halverwege sigmoid

- Nn. intercostales (spinaal)
- Rami communicans
- Truncus sympathicus (paravertebraal)
- Thoracale splanchnische zenuwen:
N. splanchnicus major, minor, imus
- Prevertebraal / preaortaal:
ganglion & plexus coeliacus,
mesent. sup, aorticorenalis,
intermesentericus, mesent. inf.



Met bloedvaten mee



SYMP

By Paul Gobée, dept. Anatomy & Embryology, LUMC license CC BY NC SA

Sources: Gray's Anatomy 41st ed., Moore K et al, Clin. Oriented Anatomy, 8th ed.

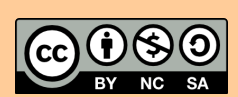"Servier - Drawing Vertebral column anterior view - no labels" by Servier Medical Art, license: CC BY

"Branches of the abdominal aorta - English labels" by Open Learning Initiative, license: CC BY-NC-SA

Clker-Free-Vector-Images <https://pixabay.com/vectors/intestines-bowel-guts-intestinal-293929/> license: Pixabay

"Servier - Drawing Overview digestive tract - no labels" by Servier Medical Art, license: CC BY

ire icon: <https://freesvg.org/fire-and-flames-remixes>, By Open Clipart, PD



Meelopend met sympathische zenuwen

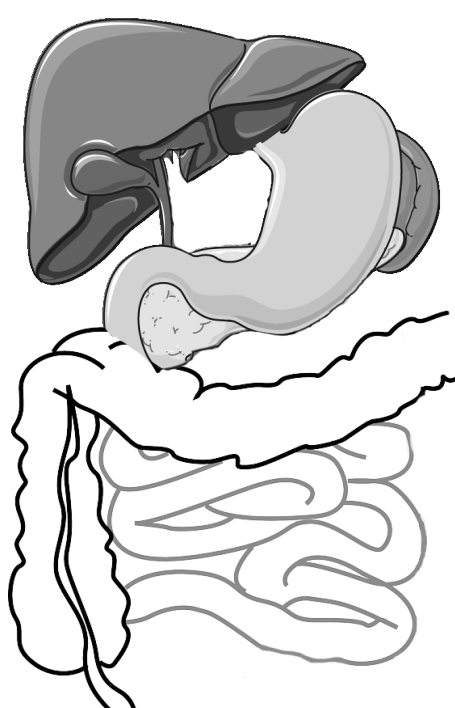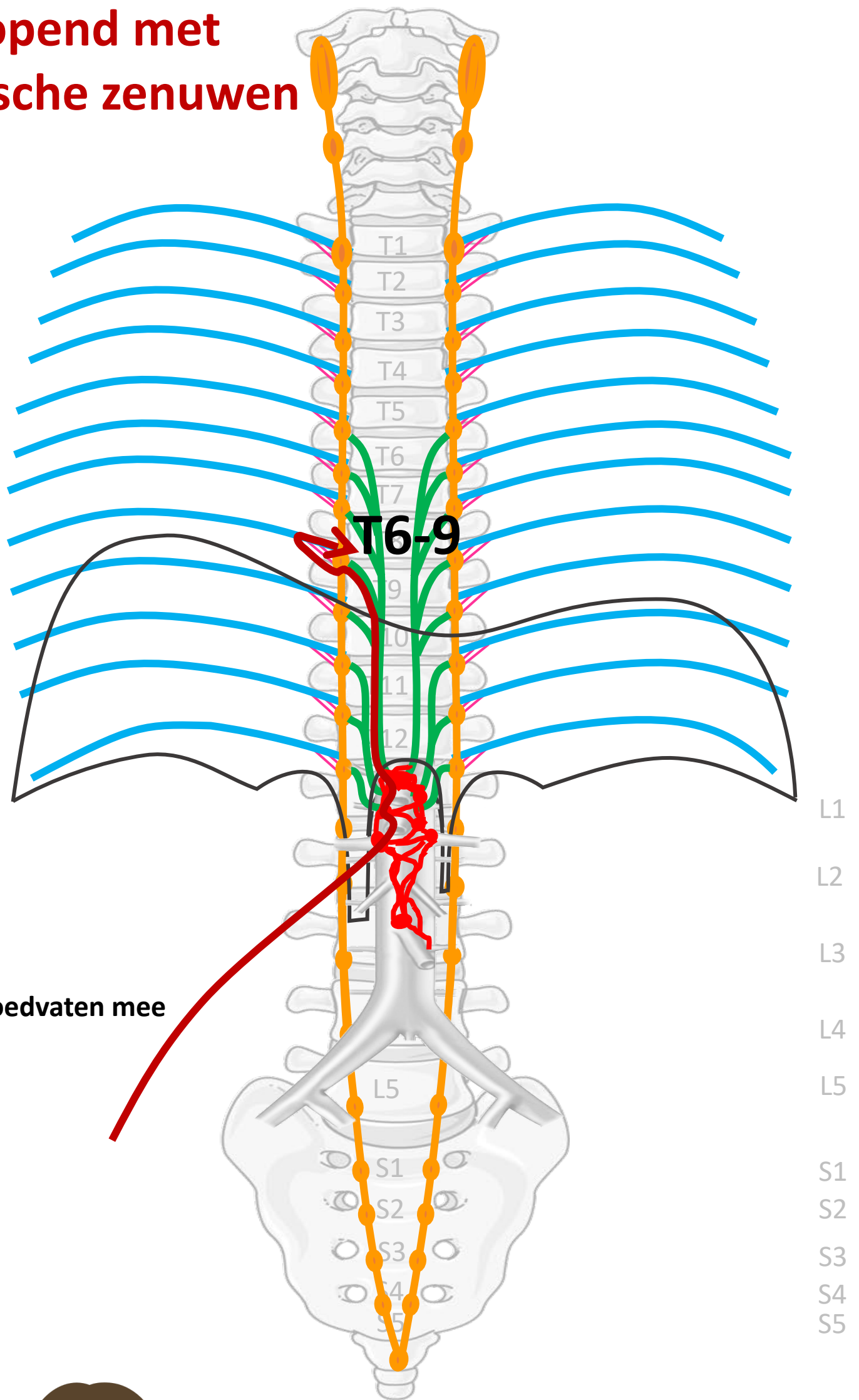
Nn. intercostales (spinaal)

Rami communicans

Truncus sympathicus
(paravertebraal)

Thoracale splanchnische
zenuwen:
N. splanchnicus major, minor,
imus

Prevertebraal / preaortaal:
ganglion & plexus coeliacus,
mesent. sup, aorticorenalis,
intermesentericus, mesent. inf.



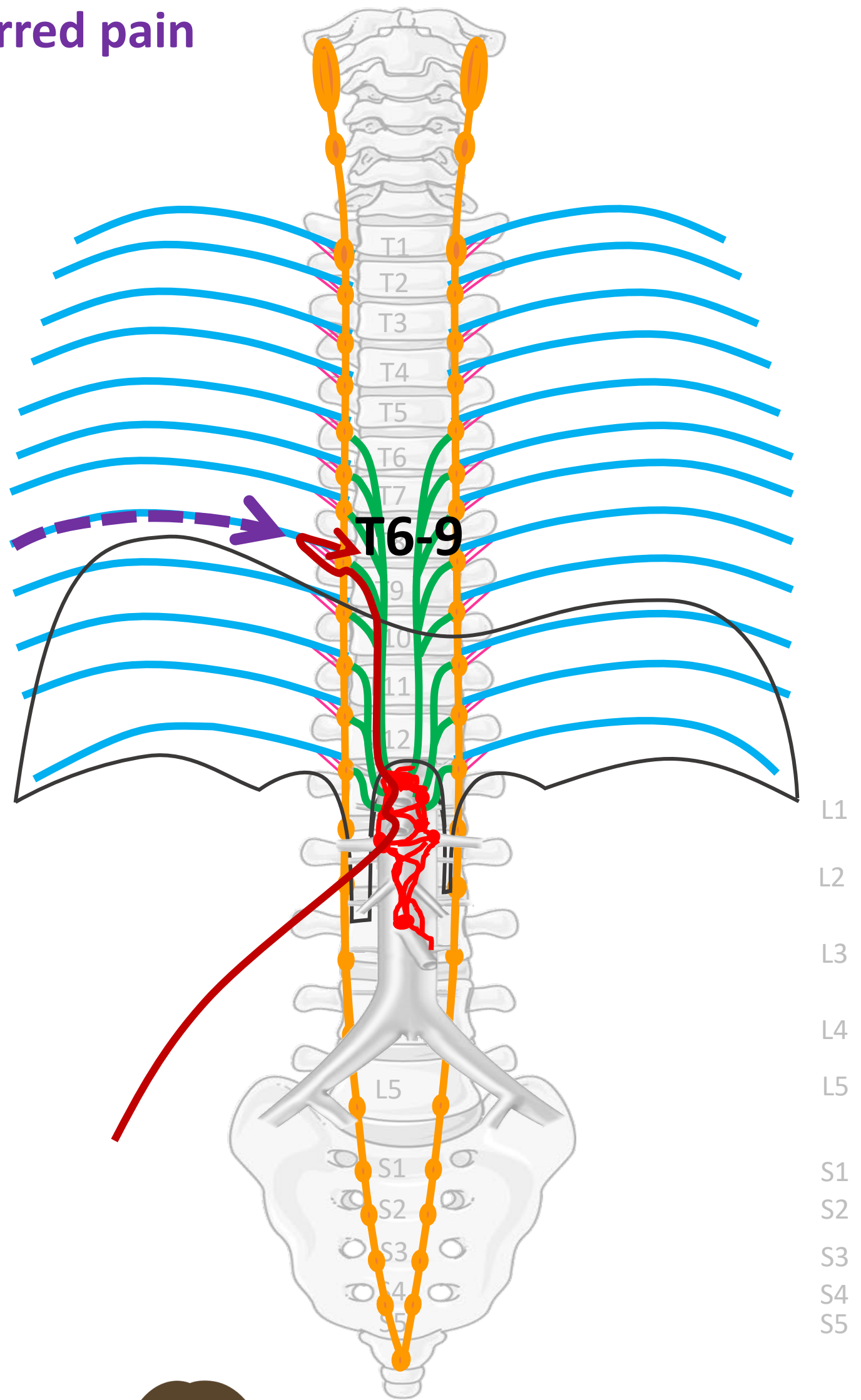
Met bloedvaten mee



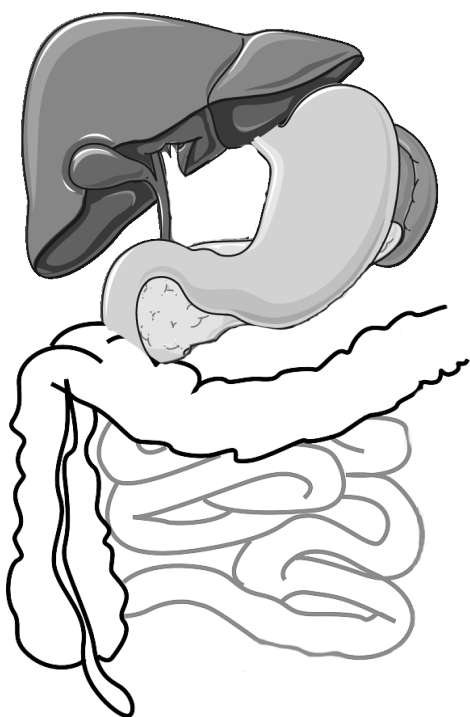
PIJN

Viscerale pijn:
slecht lokaliseerbaar,
gepaard gaan met
autonome verschijnselen

Referred pain



Nn. intercostales (spinaal)



PIJN

By Paul Gobée, dept. Anatomy & Embryology, LUMC license CC BY NC SA

Sources: Gray's Anatomy 41st ed., Moore K et al, Clin. Oriented Anatomy, 8th ed.

"Servier - Drawing Vertebral column anterior view - no labels" by Servier Medical Art, license: CC BY

"Branches of the abdominal aorta - English labels" by Open Learning Initiative, license: CC BY-NC-SA

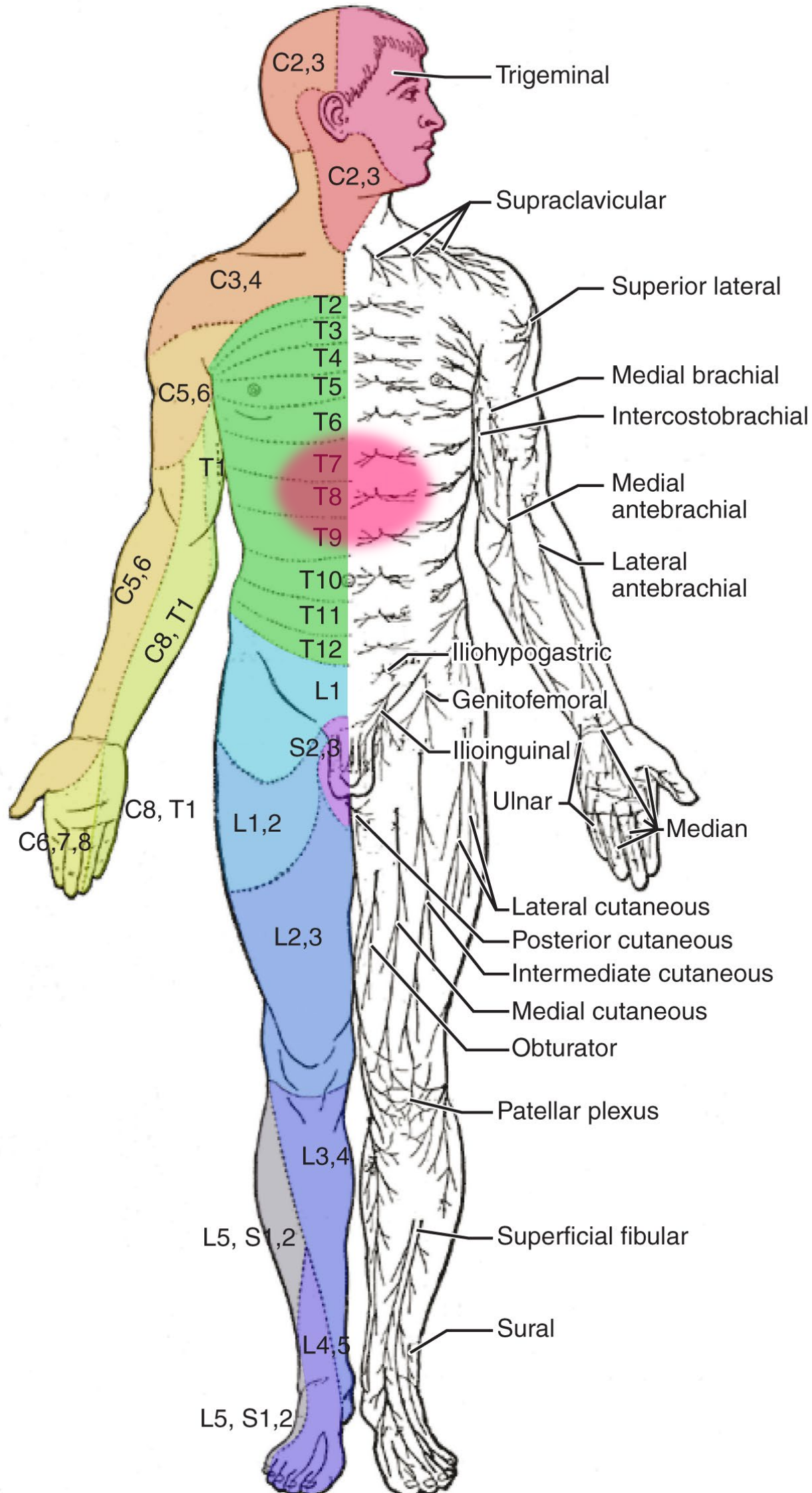
Clker-Free-Vector-Images <https://pixabay.com/vectors/intestines-bowel-guts-intestinal-293929/> License: Pixabay

"Servier - Drawing Overview digestive tract - no labels" by Servier Medical Art, license: CC BY

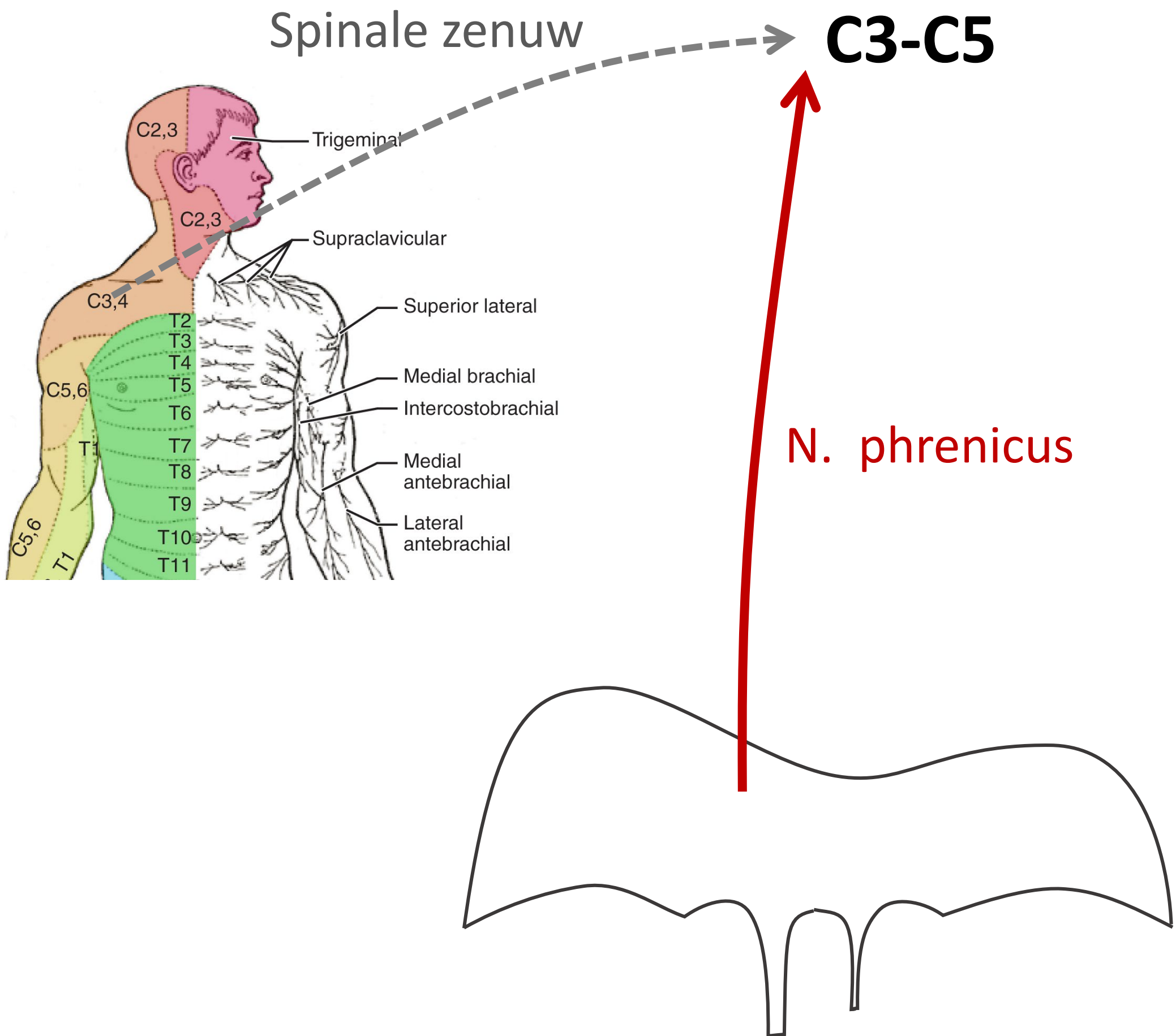
Woman in pain icon: <https://freesvg.org/ache-2> By Open Clipart PD



Referred pain bij cholecystitis



Maar óók: Referred pain processen rond diafragma en galblaas → pijn in schouder



3 pijn routes

Vanaf rompwand en ledematen (somatisch)

1. Via spinale zenuwen

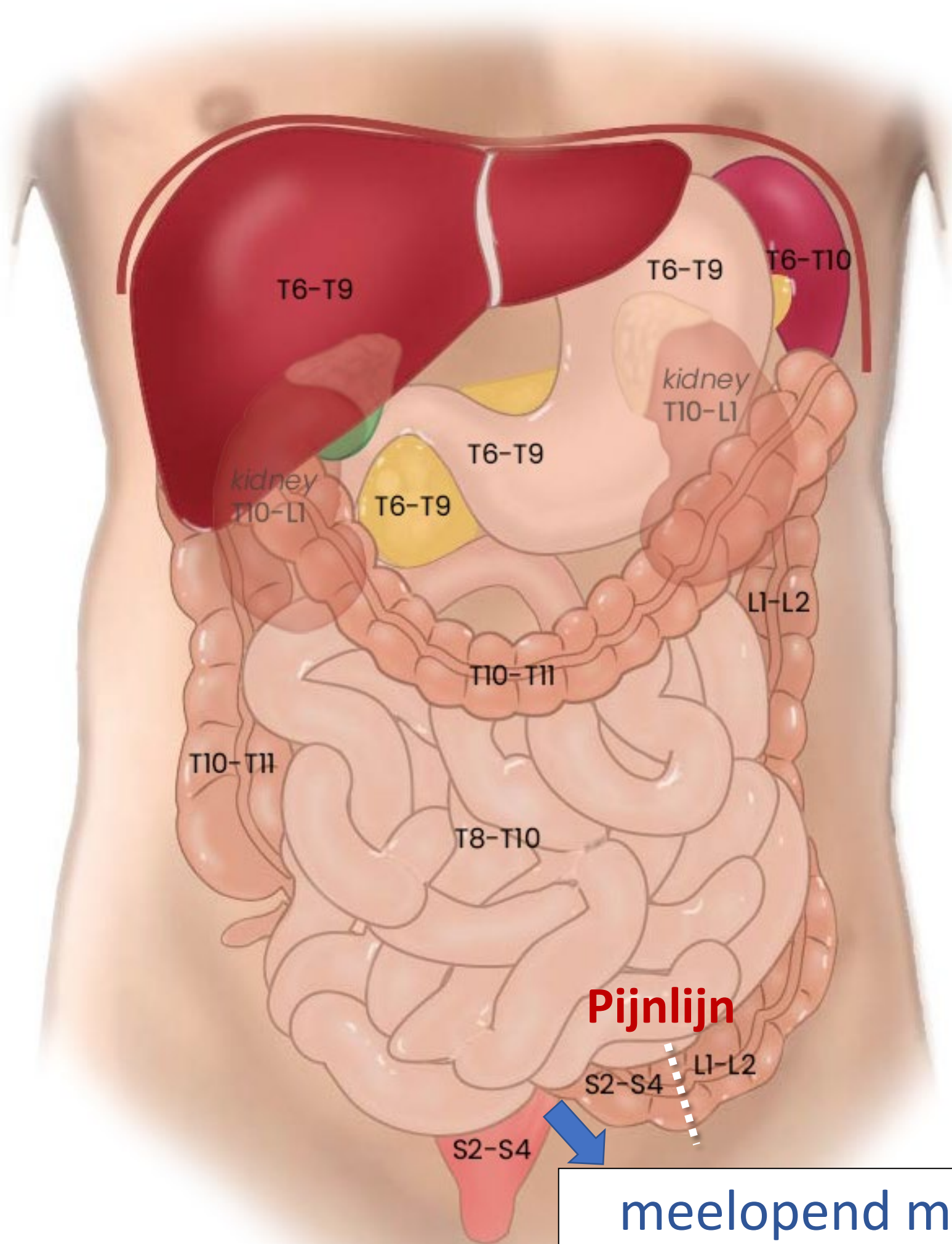
Vanaf ingewanden (visceraal), *boven* de pijnlijn

2. Meelopend met sympathische zenuwen

Vanaf ingewanden (visceraal), *onder* de pijnlijn

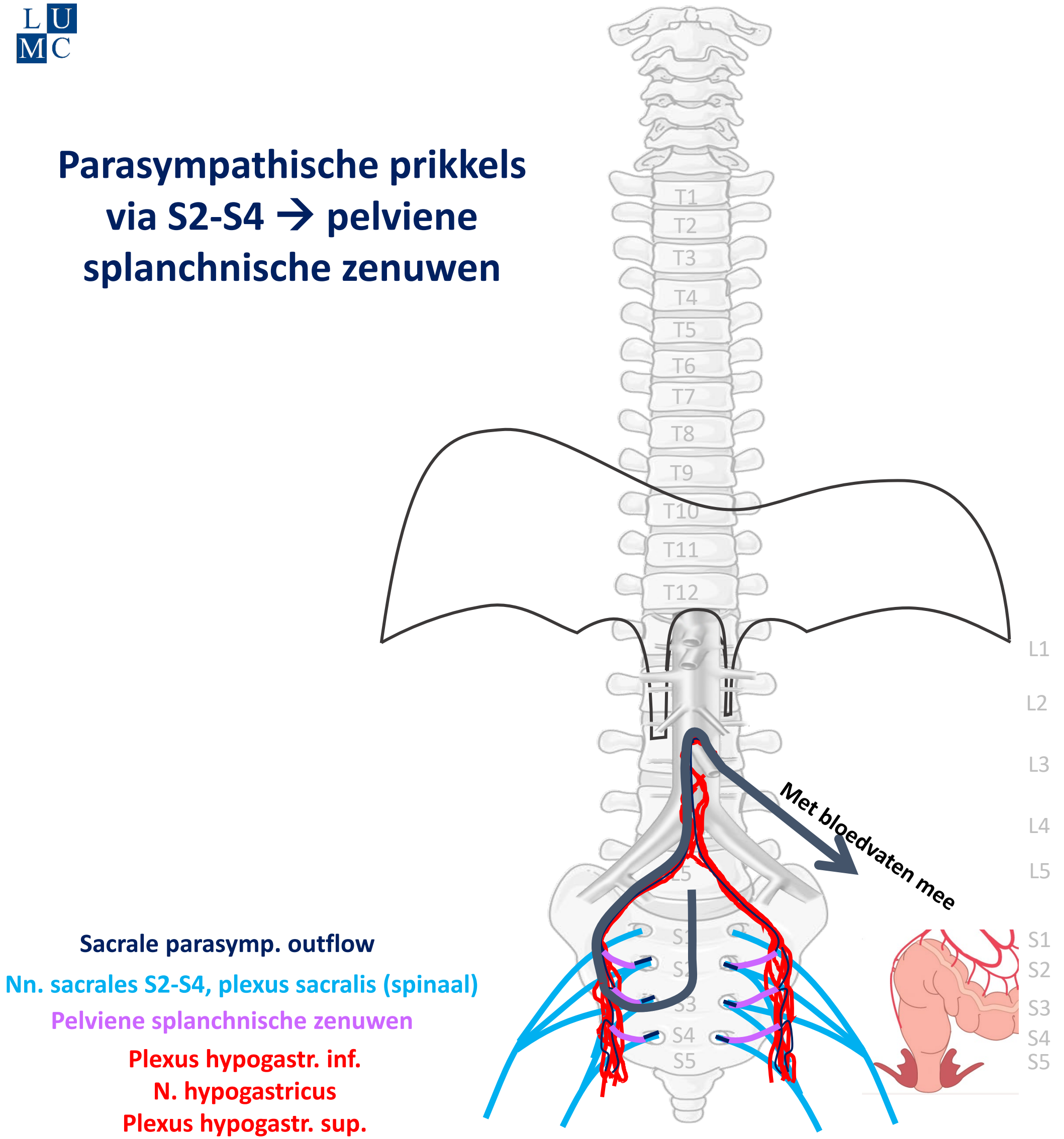
3. Meelopend met **parasymphathische** zenuwen

Segmentale representatie buikorganen



meelopend met
Parasympathicus
naar S2-S4

Parasympathische prikkels via S2-S4 → pelviene splanchnische zenuwen



PARASYMP

By Paul Gobée, dept. Anatomy & Embryology, LUMC license CC BY NC SA


Sources: Gray's Anatomy 41st ed., Moore K et al, Clin. Oriented Anatomy, 8th ed.

"Servier - Drawing Vertebral column anterior view - no labels" by Servier Medical Art, license: CC BY

"Branches of the abdominal aorta - English labels" by Open Learning Initiative, license: CC BY-NC-SA

"Slagter - Drawing Colon and rectum anatomy and arteries - no labels" by Ron Slagter, license: CC BY-NC-SA

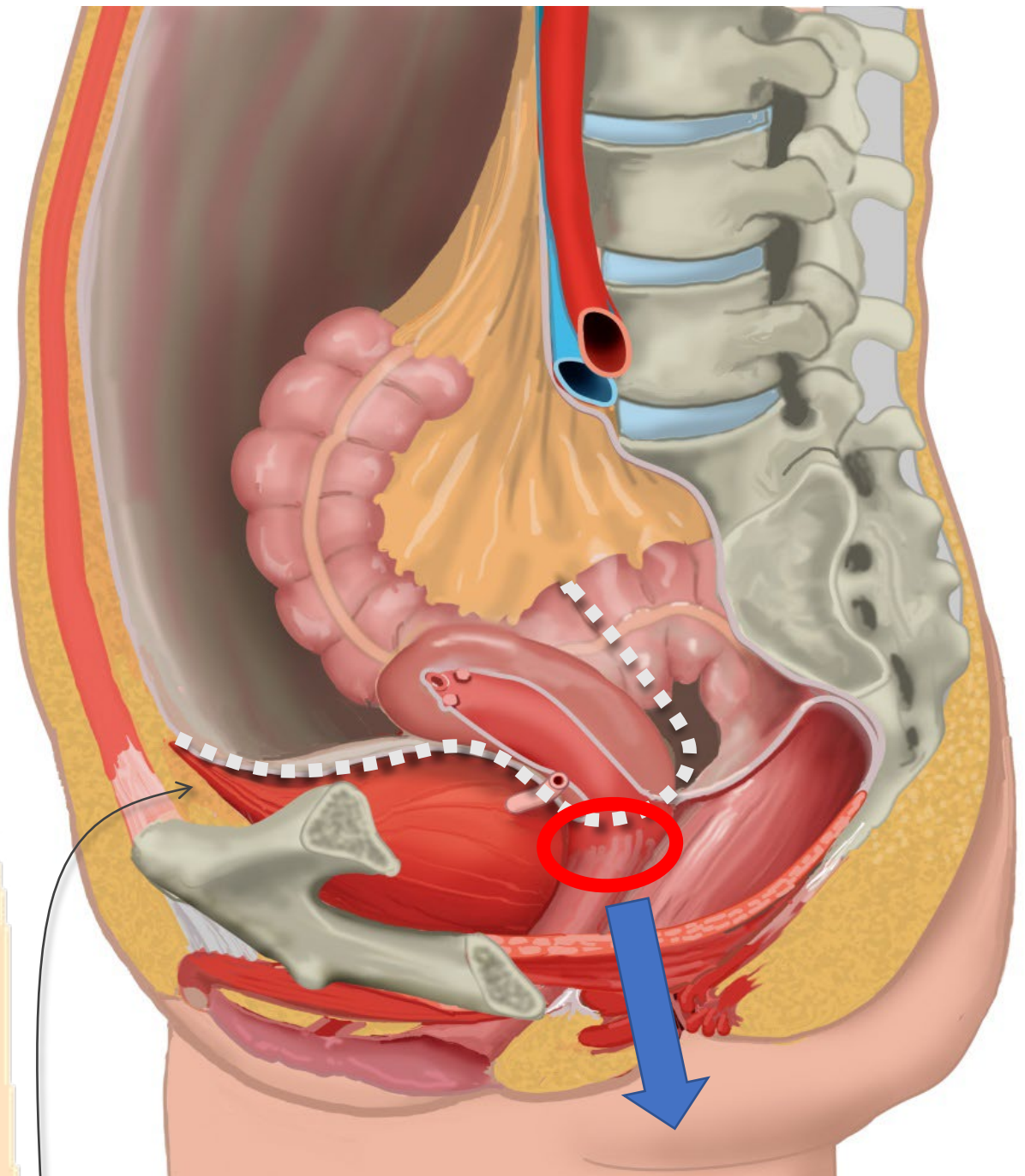
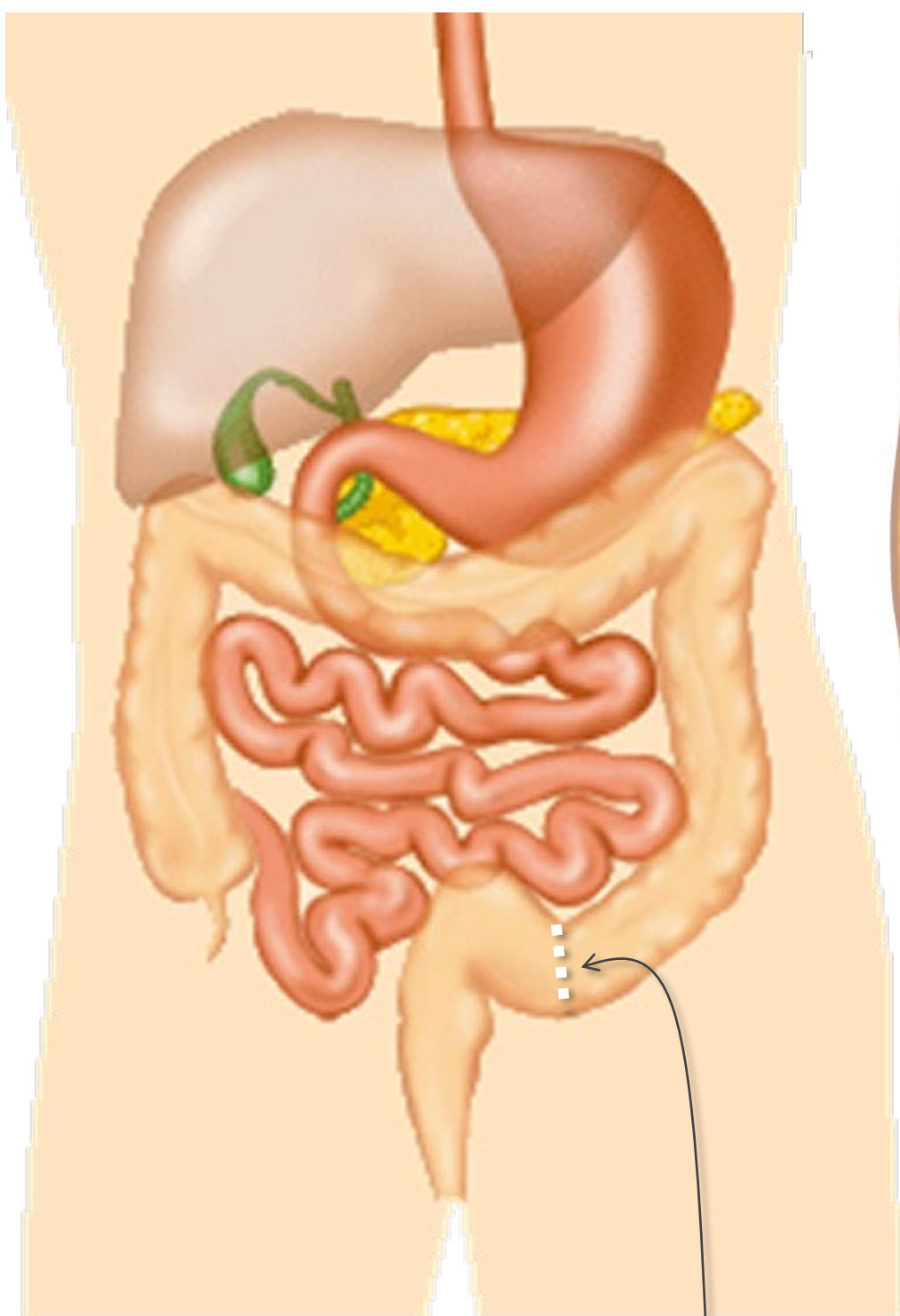
<https://freesvg.org/meditation-man> By OpenClipart PD



Bevalling rek cervix



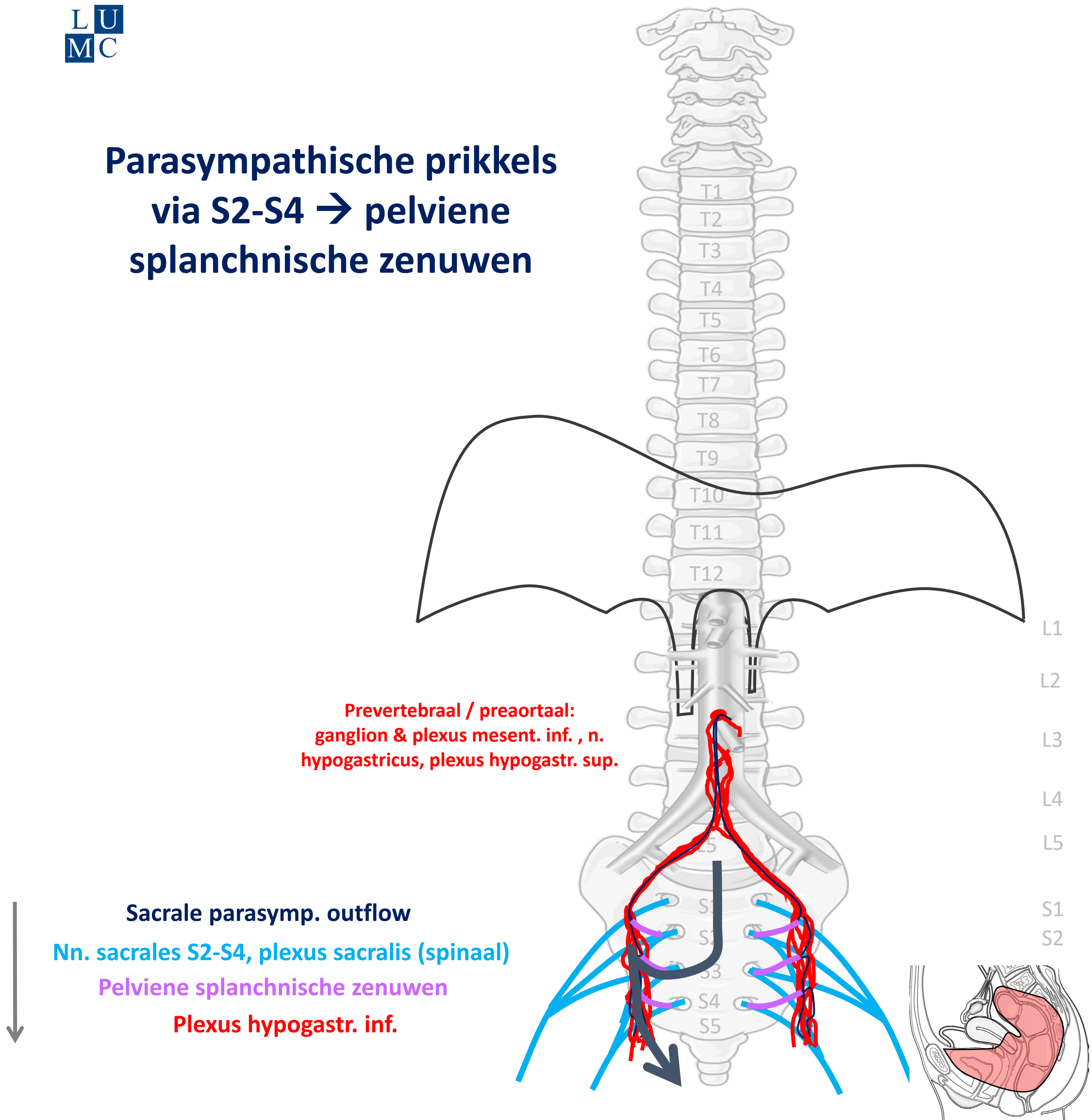
Cervix: onder de pijnlijn



meelopend met
Parasympathicus
naar S2-S4

Pijnlijn:
Onderkant peritoneum
Halverwege sigmoid

Parasympathische prikkels via S2-S4 → pelviene splanchnische zenuwen



PARASYMP

By Paul Gobée, dept. Anatomy & Embryology, LUMC license CC BY NC SA

Sources: Gray's Anatomy 41st ed., Moore K et al, Clin. Oriented Anatomy, 8th ed.

"Servier - Drawing Vertebral column anterior view - no labels" by Servier Medical Art, license: CC BY

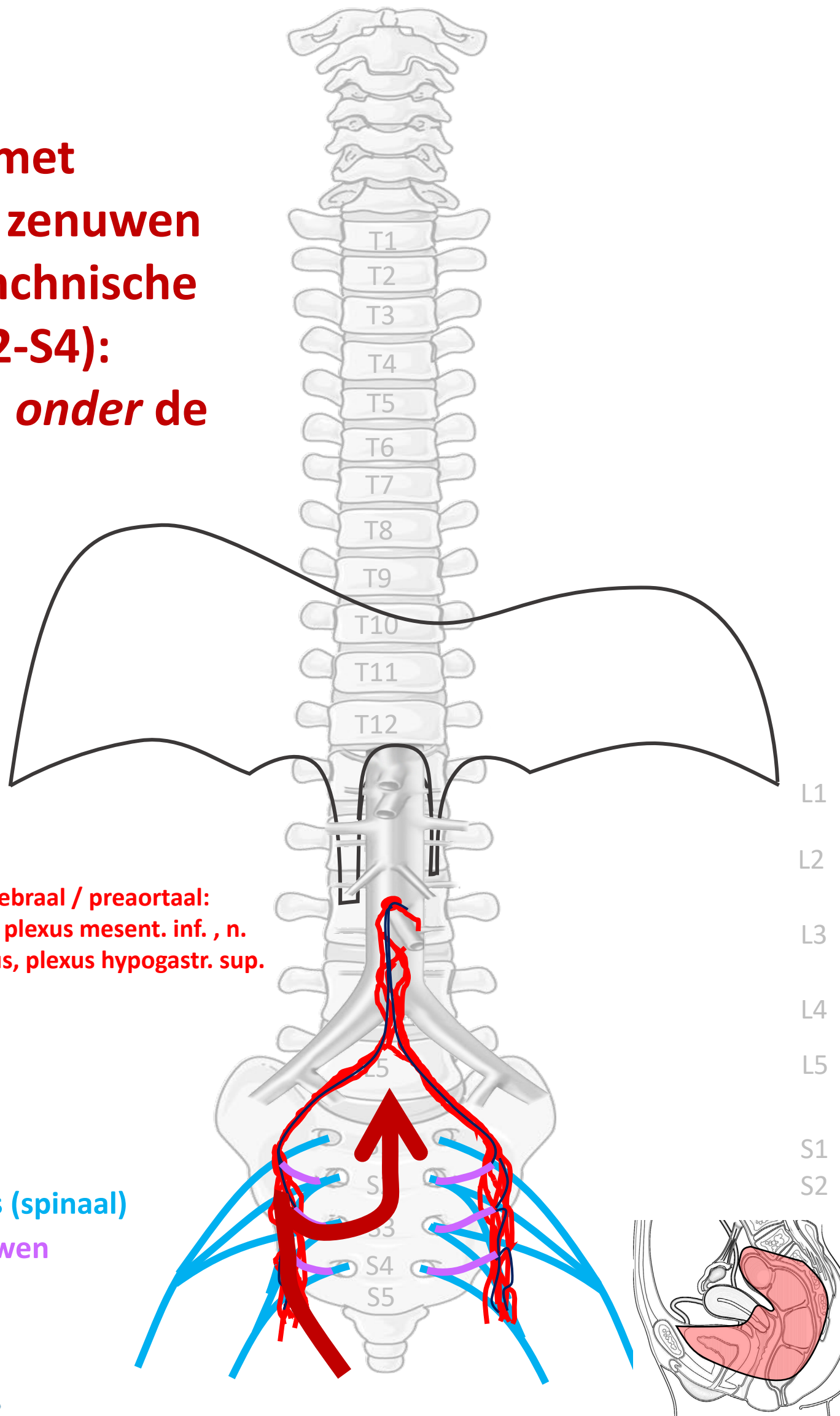
"Branches of the abdominal aorta - English labels" by Open Learning Initiative, license: CC BY-NC-SA

"Slagter - Drawing Female pelvis in sagittal section - no labels" by Ron Slagter, license: CC BY-NC-SA

<https://freesvg.org/meditation-man> By OpenClipart PD



**Meelopend met
parasympathische zenuwen
(via pelviene splanchnische
zenuwen → S2-S4):
pijn van structuren *onder de
pijnlijn***



**Prevertebraal / preaortaal:
ganglion & plexus mesent. inf. , n.
hypogastricus, plexus hypogastr. sup.**

Sacrale parasymp. route

Nn. sacrales S2-S4, plexus sacralis (spinaal)

Pelviene splanchnische zenuwen

Plexus hypogastr. inf.



Viscerale pijn

PIJN

By Paul Gobée, dept. Anatomy & Embryology, LUMC license CC BY NC SA

Sources: Gray's Anatomy 41st ed., Moore K et al, Clin. Oriented Anatomy, 8th ed.

"Servier - Drawing Vertebral column anterior view - no labels" by Servier Medical Art, license: CC BY

"Branches of the abdominal aorta - English labels" by Open Learning Initiative, license: CC BY-NC-SA

Clker-Free-Vector-Images <https://pixabay.com/vectors/intestines-bowel-guts-intestinal-293929/> License: Pixabay

"Slagter - Drawing Female pelvis in sagittal section - no labels" by Ron Slagter, license: CC BY-NC-SA

Woman in pain icon: <https://freesvg.org/ache-2> By Open Clipart PD



Klinische toepassingen

- **Appendicitis**
- **Palliatieve pijnbestrijding bij incurabel pancreaskopcarcinoom**
- **Pijnbestrijding in de obstetrie**

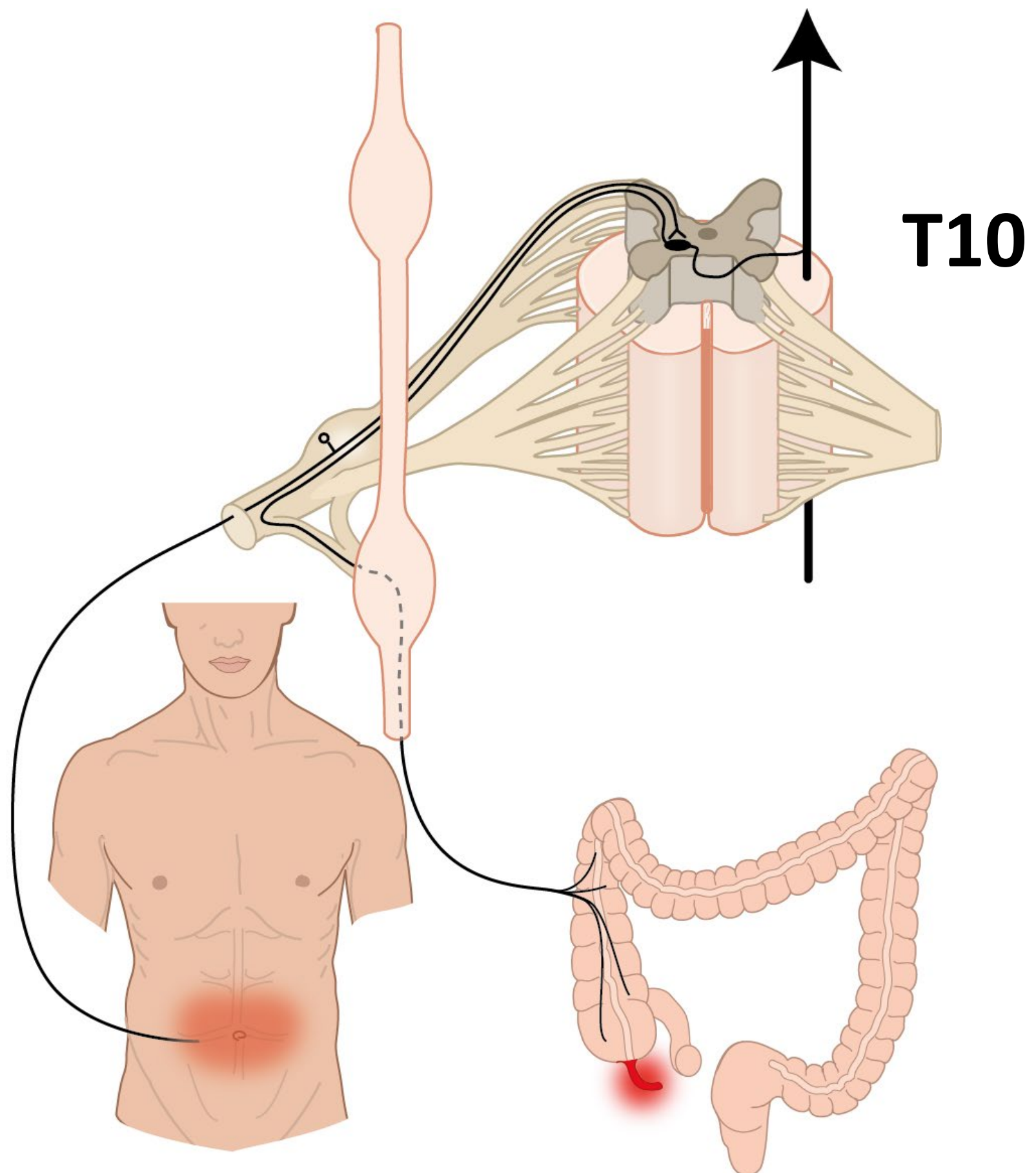
Klinische toepassingen

- **Appendicitis**
- **Palliatieve pijnbestrijding bij incurabel pancreaskopcarcinoom**
- **Pijnbestrijding in de obstetrie**

Beginnende appendicitis

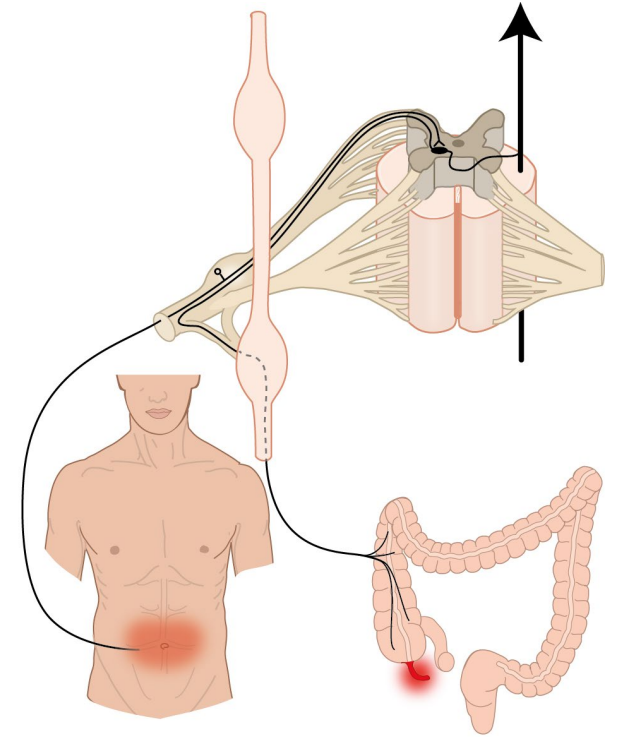
Referred pain

→ vage pijn rond navel



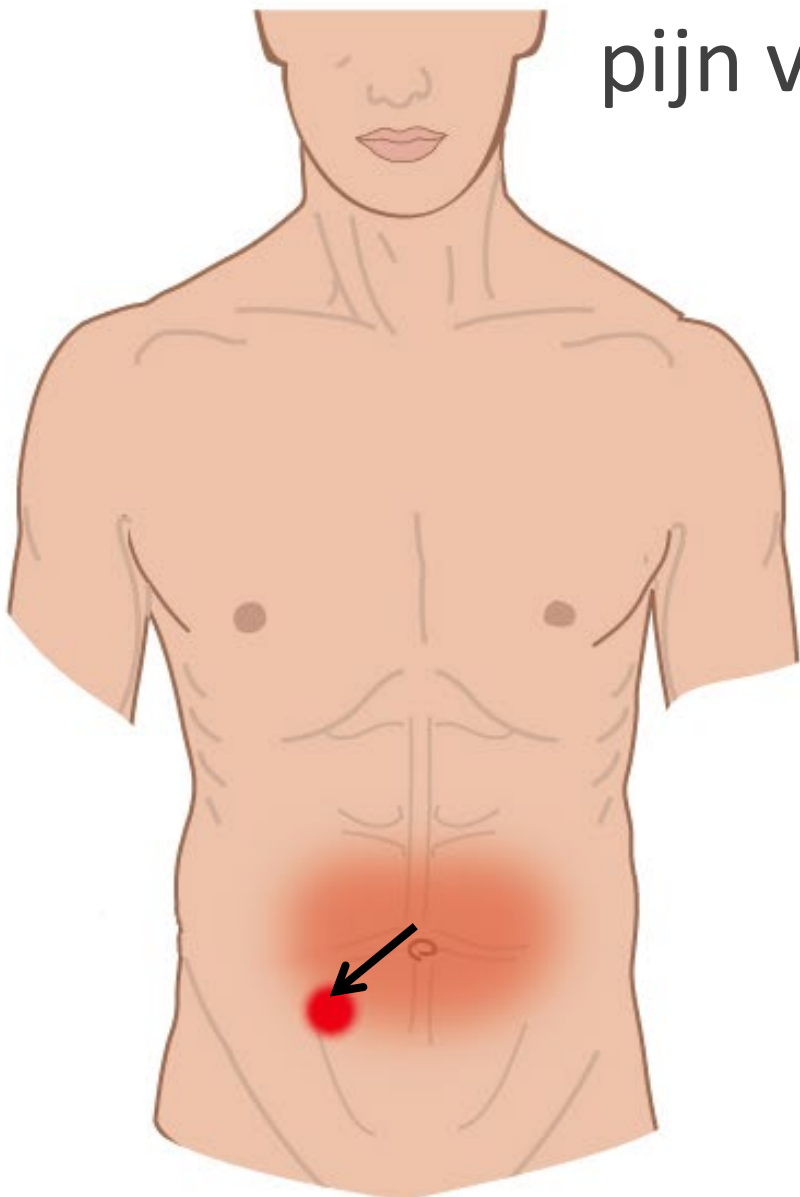
Appendicitis

- Vroege appendicitis**
 → viscerale pijn
 → vage pijn rond navel

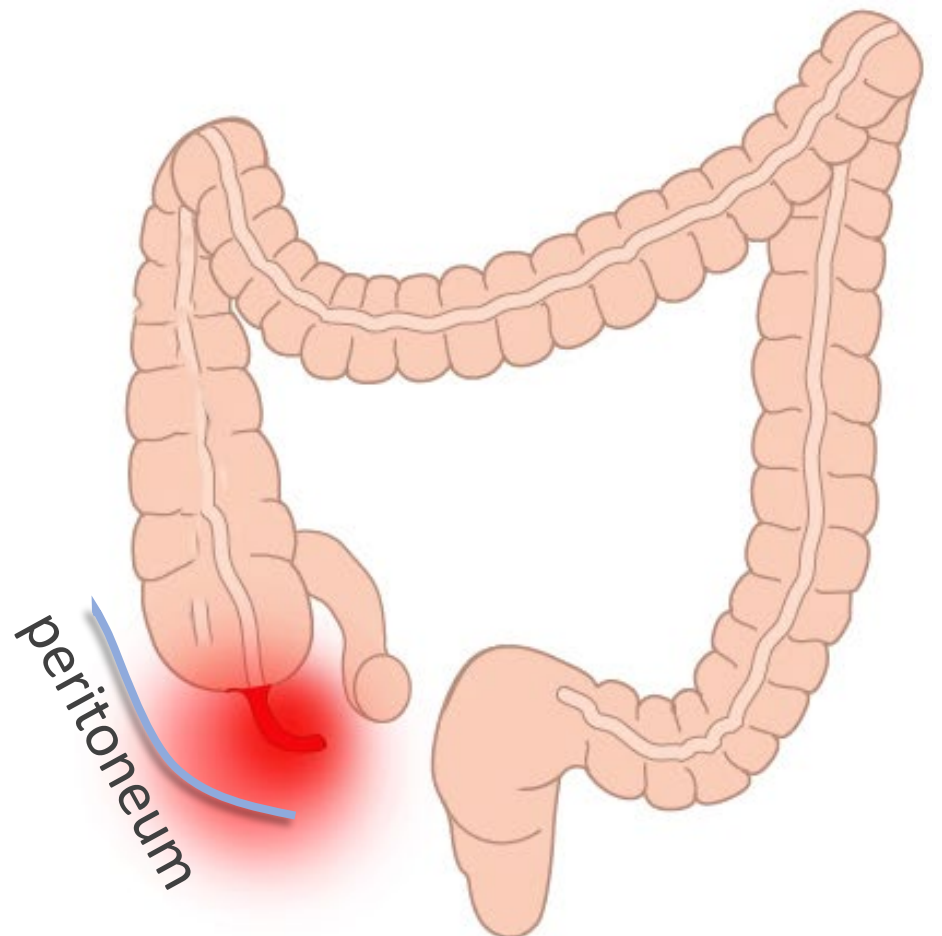


Gevorderde appendicitis

- parietale peritoneum aangedaan →
 pijn verloopt via spinale zenuwen →
 scherp lokaliseerbaar



pijn verplaatst naar lokatie
 appendix



Klinische toepassingen

- **Appendicitis**
- **Palliatieve pijnbestrijding bij incurabel pancreaskopcarcinoom**
- **Pijnbestrijding in de obstetrie**

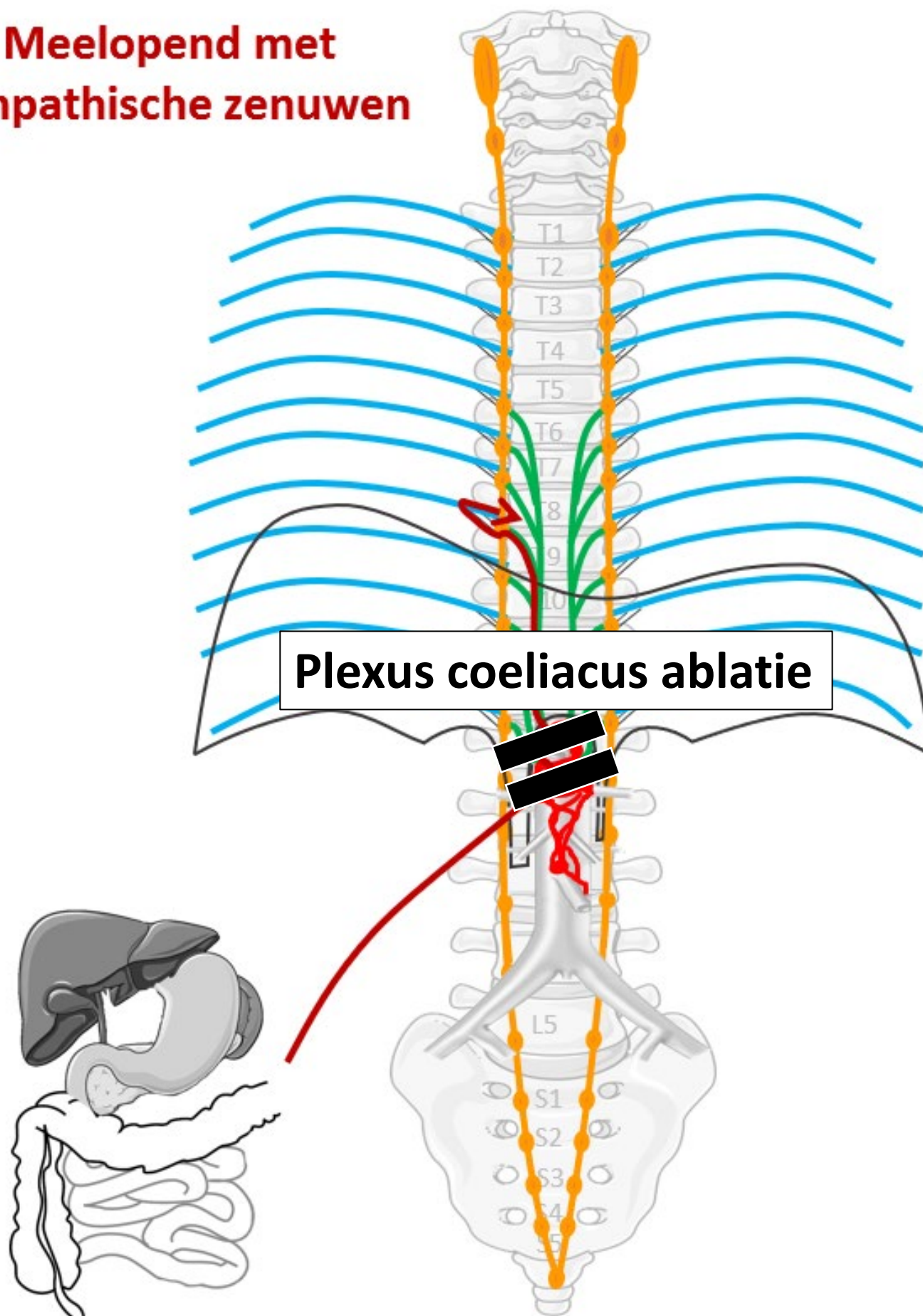
Palliatieve pijnbestrijding – Plexus coeliacus ablatie

alles over kanker > behandelingen > pijnbehandeling blokkade plexus coeliacus

Pijnbehandeling blokkade plexus coeliacus

Pijn in de bovenbuik kan verminderd worden door de pijngeleiding vanuit de buik naar de hersenen te onderbreken. Om dit doel te bereiken kunnen de plexus coeliacus of diens toevoerende zenuwen de nn. splanchnici, die diep in de bovenbuik naast de grote lichaamsslagader liggen, worden behandeld. Na deze ingreep wordt u eventueel een nacht ter observatie opgenomen.

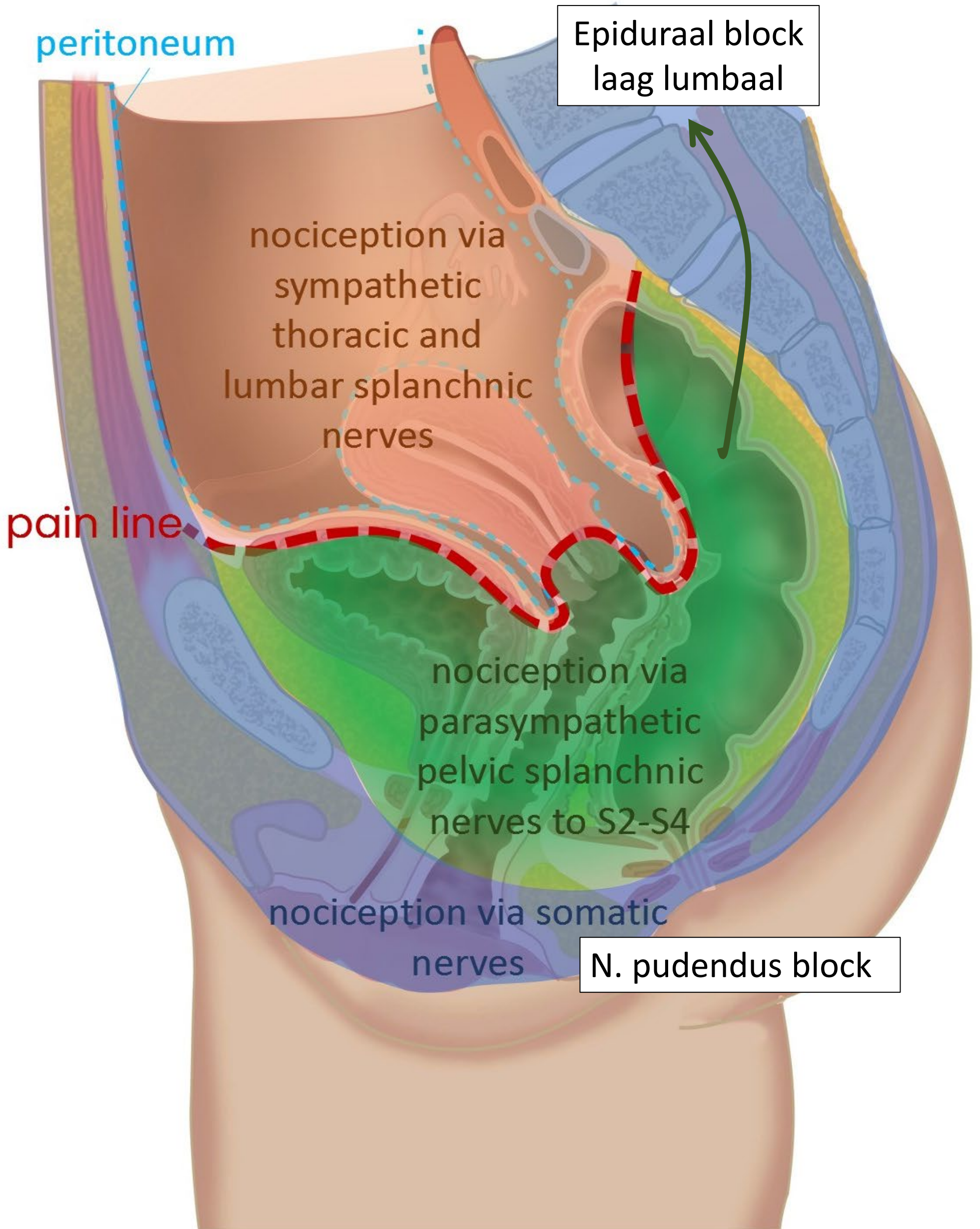
**Meelopend met
sympathische zenuwen**



Klinische toepassingen

- **Appendicitis**
- **Palliatieve pijnbestrijding bij incurabel pancreaskopcarcinoom**
- **Pijnbestrijding in de obstetrie**

Pijnbestrijding in de obstetrie



Samenvatting

3 pijn routes

SOMATISCHE PIJN

Vanaf **rompwand en ledematen** (somatisch)

1. Via **spinale** zenuwen

- *scherpe, goed lokaliseerbare pijn*

VISCERALE PIJN

- *vage, niet goed lokaliseerbare pijn*
- *gepaard gaand met autonome reacties*
- *met referred pain*

Vanaf **ingewanden, boven de pijnlijn**

2. Meelopend met **sympathische** zenuwen

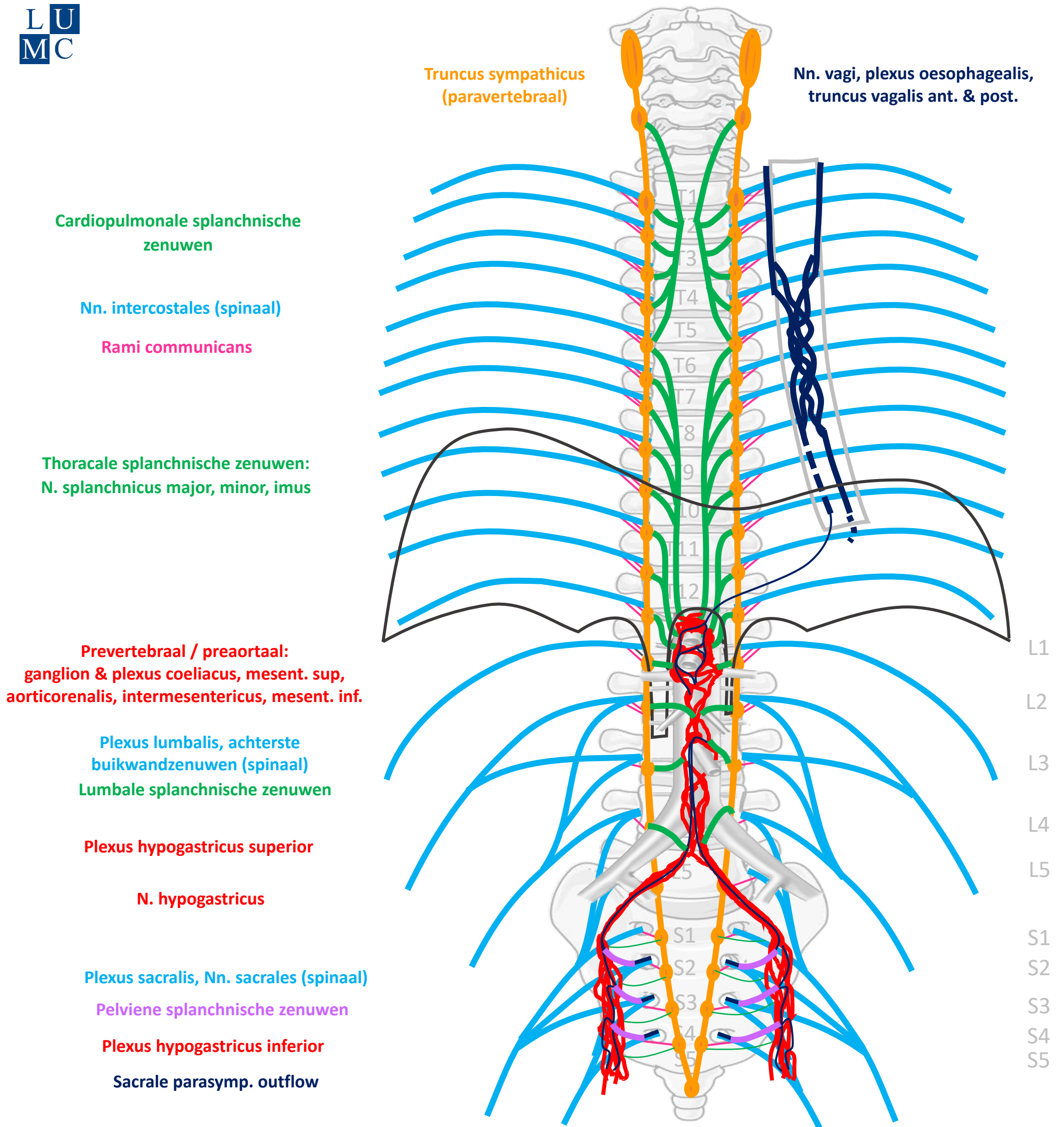
Naar thoracaal of lumbaal

Vanaf **ingewanden, onder de pijnlijn**

3. Meelopend met **parasympathische** zenuwen

Naar S2-S4

Schema Autonome Zenuwstelsel



Cardiopulmonale splanchnische zenuwen

Nn. intercostales (spinaal)

Rami communicans

Thoracale splanchnische zenuwen:
N. splanchnicus major, minor, imus

Prevertebraal / preaortaal:
ganglion & plexus coeliacus, mesent. sup,
aorticorenalis, intermesentericus, mesent. inf.

Plexus lumbalis, achterste
buikwandzenuwen (spinaal)
Lumbale splanchnische zenuwen

Plexus hypogastricus superior

N. hypogastricus

Plexus sacralis, Nn. sacrales (spinaal)

Pelviene splanchnische zenuwen

Plexus hypogastricus inferior

Sacrale parasymp. outflow

SYMP

CZS

PARASYMP

Rami
communicans
Splanchnische
zenuwen

Spinale zenuwen

Paravertebraal (truncus sympathicus)

Prevertebraal / preaortaal

Pelviene
splanchnische
zenuwen

N. vagus

ORGAAN

Download dit schema



v. 3, March 2024

By Paul Gobée, dept. Anatomy & Embryology, LUMC license CC BY NC SA
Bronnen: Gray's Anatomy 41st ed., Moore K et al, Clin. Oriented Anatomy, 8th ed.
"Servier - Drawing Vertebral column anterior view - no labels" by Servier Medical Art, license: CC BY
"Branches of the abdominal aorta - English labels" by Open Learning Initiative, license: CC BY-NC-SA

