

Pijn routes en klinische toepassingen

Paul Gobée, dept. Anatomy & Embryology,
LUMC

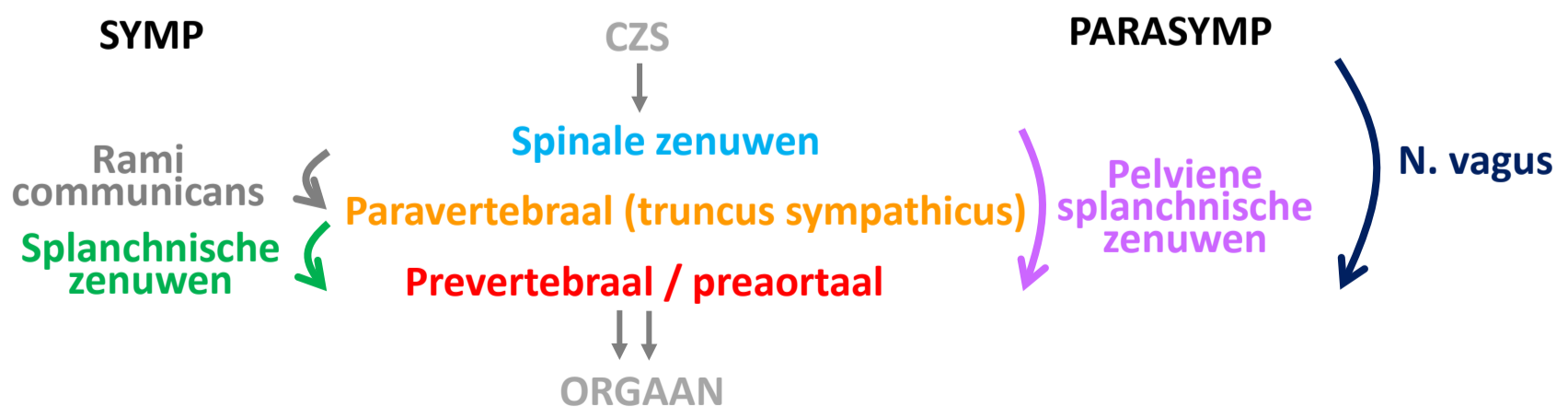
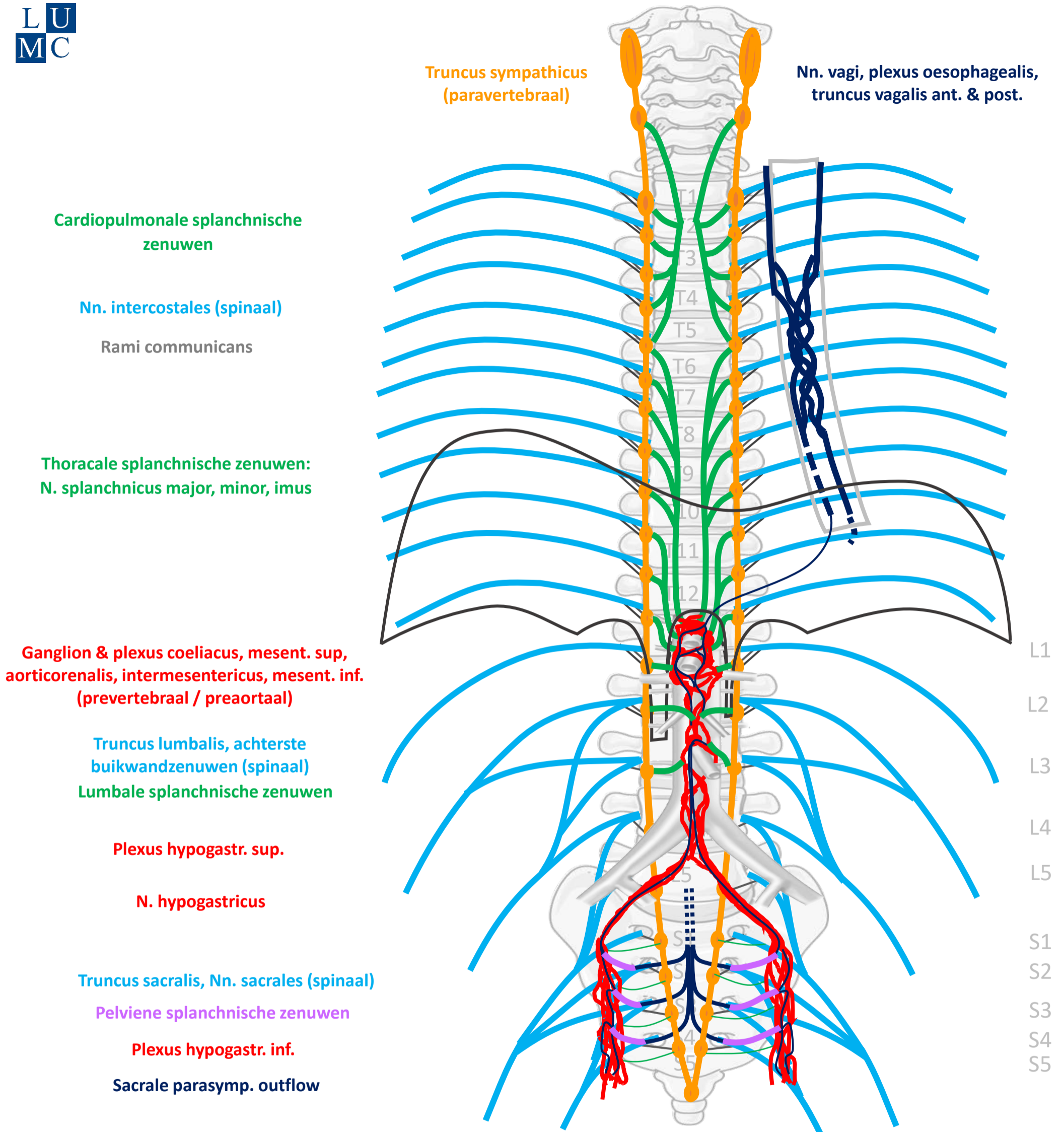
license CC BY NC SA



Vooraf...

- Deze presentatie bouwt voort op het schema uit presentaties *'Autonome Zenuwstelsel Schematisch opgebouwd'* en *'Autonome Zenuwstelsel Schematisch Sympathische¶symp routes'*.
- Het is aan te raden deze eerst te bestuderen.

Compleet schema



By Paul Gobée, dept. Anatomy & Embryology, LUMC license CC BY NC SA

Sources: Gray's Anatomy 41st ed., Moore K et al, Clin. Oriented Anatomy, 8th ed.

"Servier - Drawing Vertebral column anterior view - no labels" by Servier Medical Art, license: CC BY

"Branches of the abdominal aorta - English labels" by Open Learning Initiative, license: CC BY-NC-SA



3 pijn routes

Vanaf rompwand en ledematen (somatisch)

1. Via spinale zenuwen

Vanaf ingewanden (visceraal), *boven* de pijnlijn

2. Meelopend met sympathische zenuwen

Vanaf ingewanden (visceraal), *onder* de pijnlijn

3. Meelopend met parasymphathische zenuwen

3 pijn routes

Vanaf rompwand en ledematen (somatisch)

1. Via spinale zenuwen

Vanaf ingewanden (visceraal), *boven* de pijnlijn

2. Meelopend met sympathische zenuwen

Vanaf ingewanden (visceraal), *onder* de pijnlijn

3. Meelopend met parasymphathische zenuwen

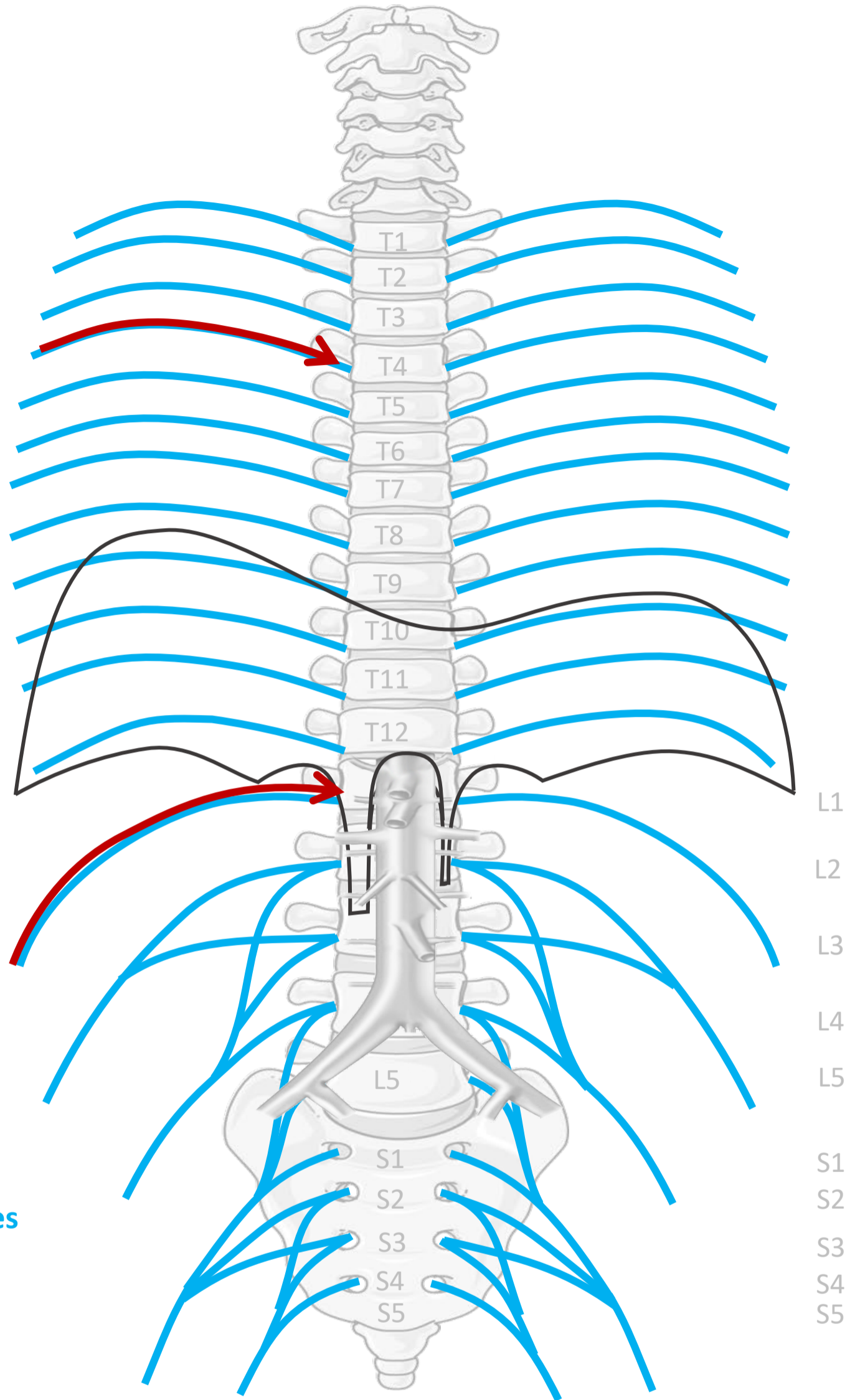
Via spinale zenuwen

Nn. intercostales (spinaal)

OP ALLE NIVEAUS

Truncus lumbalis, achterste buikwandzenuwen (spinaal)

Truncus sacralis, Nn. sacrales (spinaal)



3 pijn routes

Vanaf rompwand en ledematen (somatisch)

1. Via spinale zenuwen

Vanaf ingewanden (visceraal), *boven* de pijnlijn

2. Meelopend met sympathische zenuwen

Vanaf ingewanden (visceraal), *onder* de pijnlijn

3. Meelopend met parasymphathische zenuwen

3 pijn routes

Vanaf rompwand en ledematen (somatisch)

1. Via spinale zenuwen

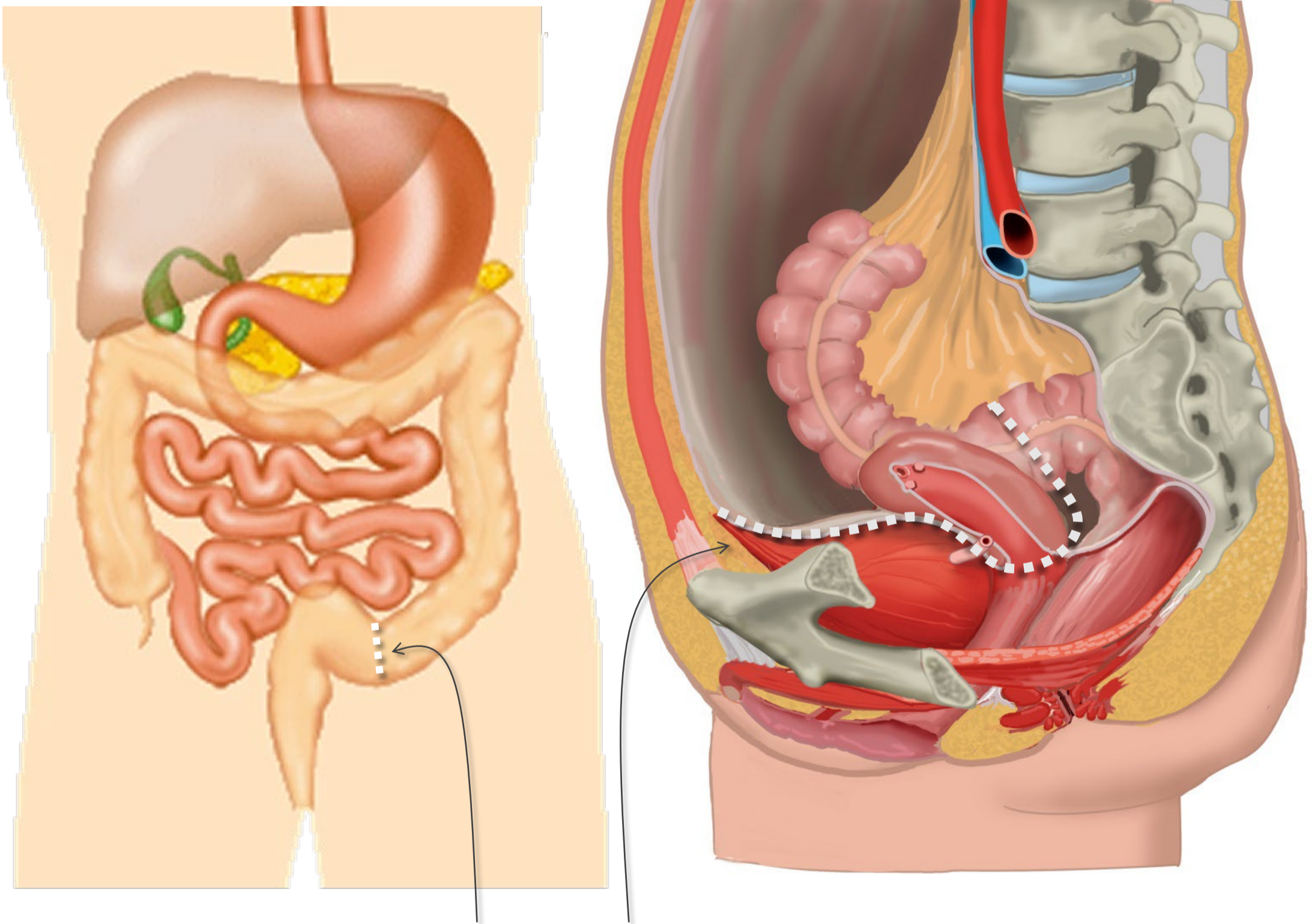
Vanaf ingewanden (visceraal), *boven de pijnlijn*

2. Meelopend met sympathische zenuwen

Vanaf ingewanden (visceraal), *onder de pijnlijn*

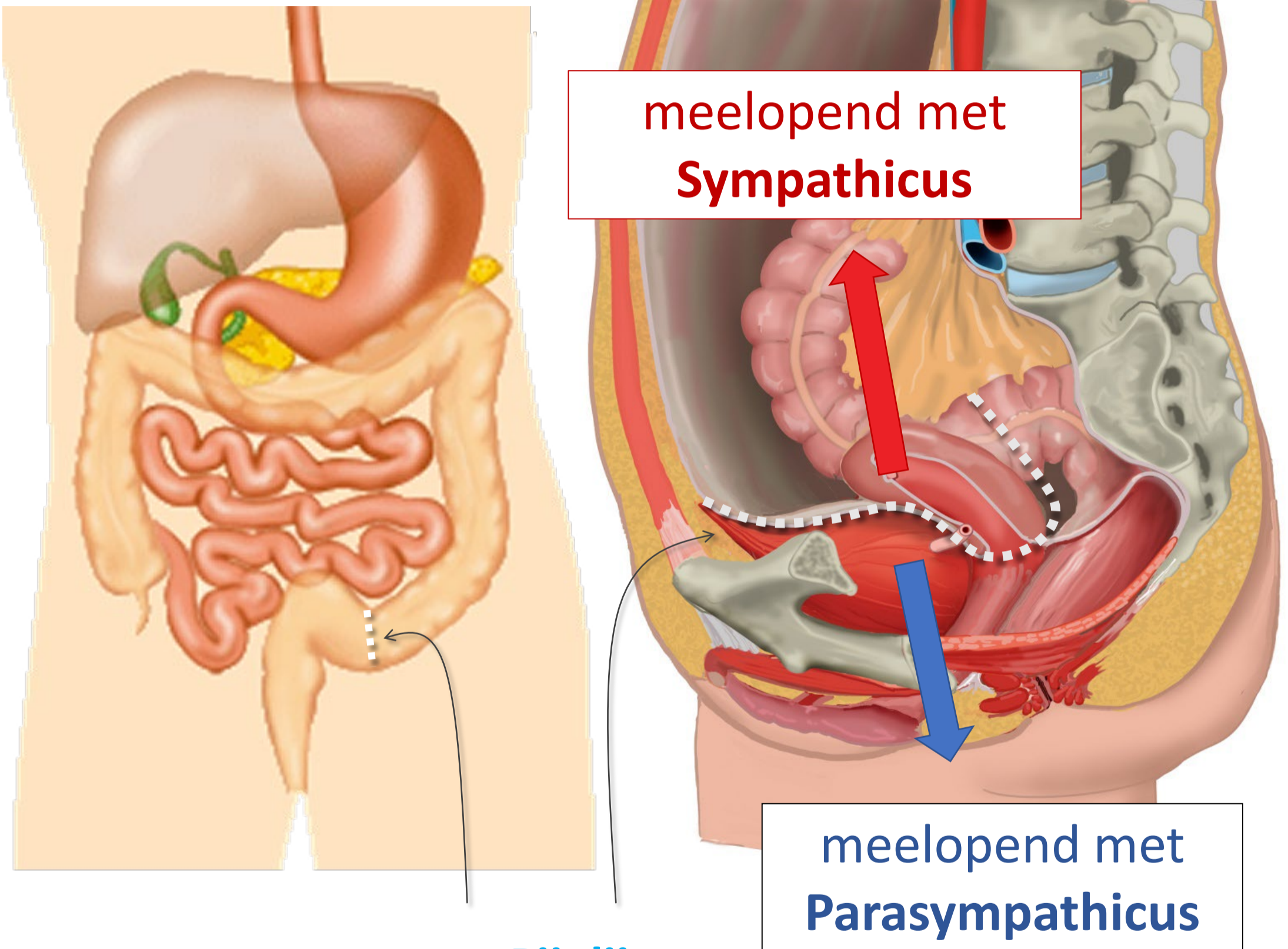
3. Meelopend met parasymphathische zenuwen

Pijnlijn



Pijnlijn:
Onderkant peritoneum
Halverwege sigmoid

Pijnlijn

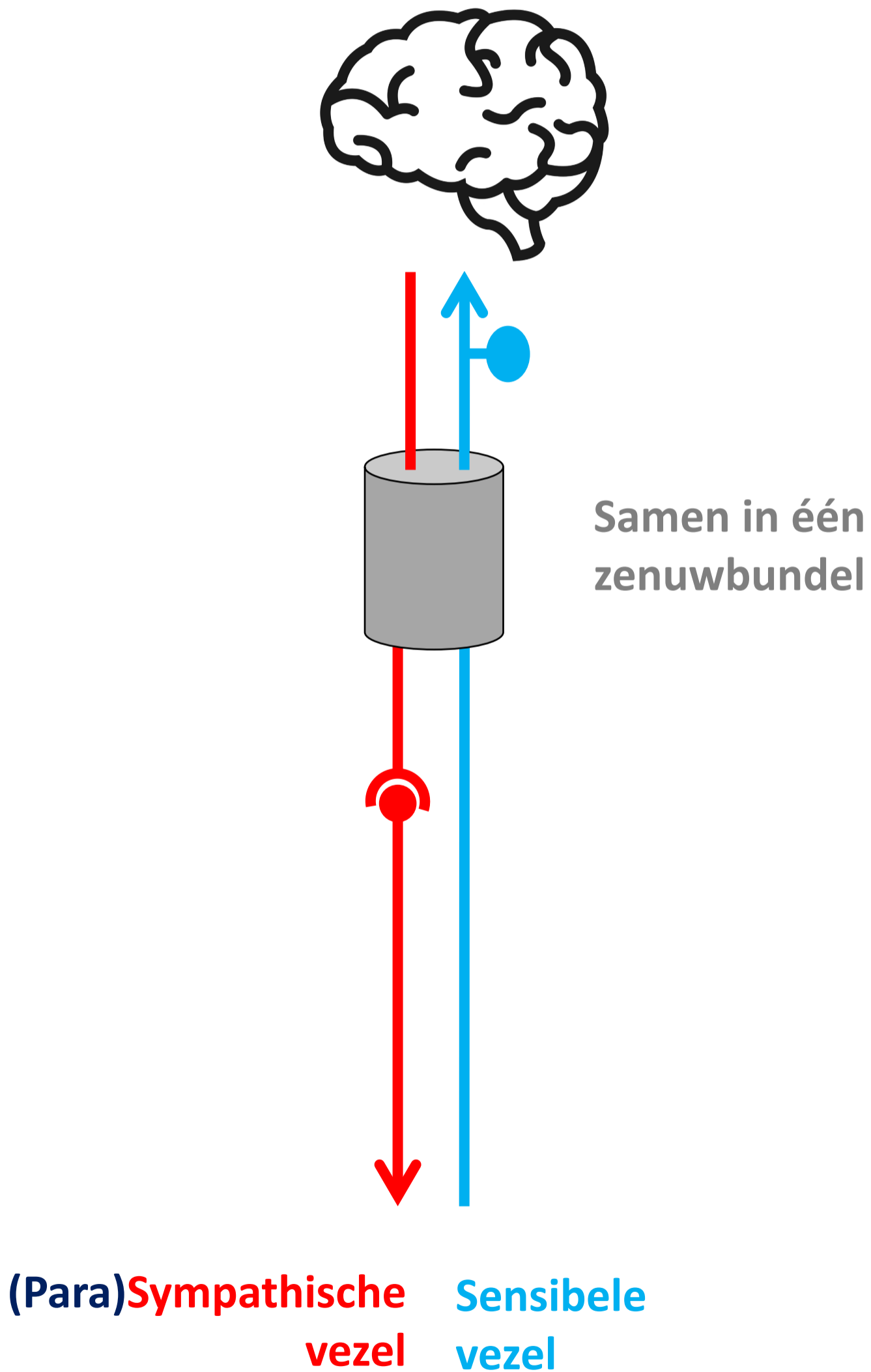


Pijnlijn:

Onderkant peritoneum

Halverwege sigmoid

Meelopend met ... sympathische/parasympathische zenuw



3 pijn routes

Vanaf rompwand en ledematen (somatisch)

1. Via spinale zenuwen

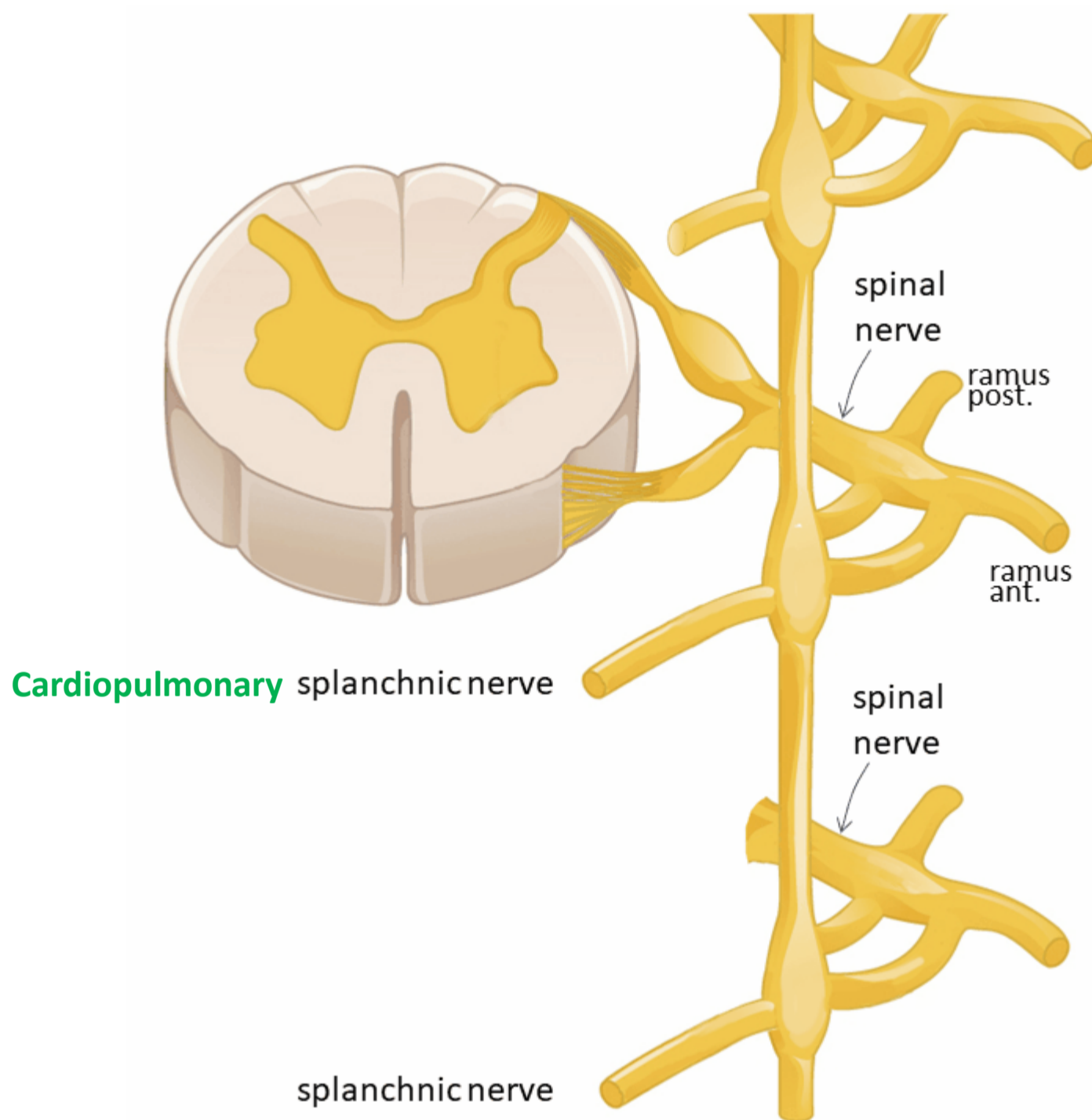
Vanaf ingewanden (visceraal), *boven* de pijnlijn

2. Meelopend met **sympathische** zenuwen

Vanaf ingewanden (visceraal), *onder* de pijnlijn

3. Meelopend met parasymphathische zenuwen

Sympathisch naar hart, long, oesophagus



Spinale zenuw

Ramus communicans albus

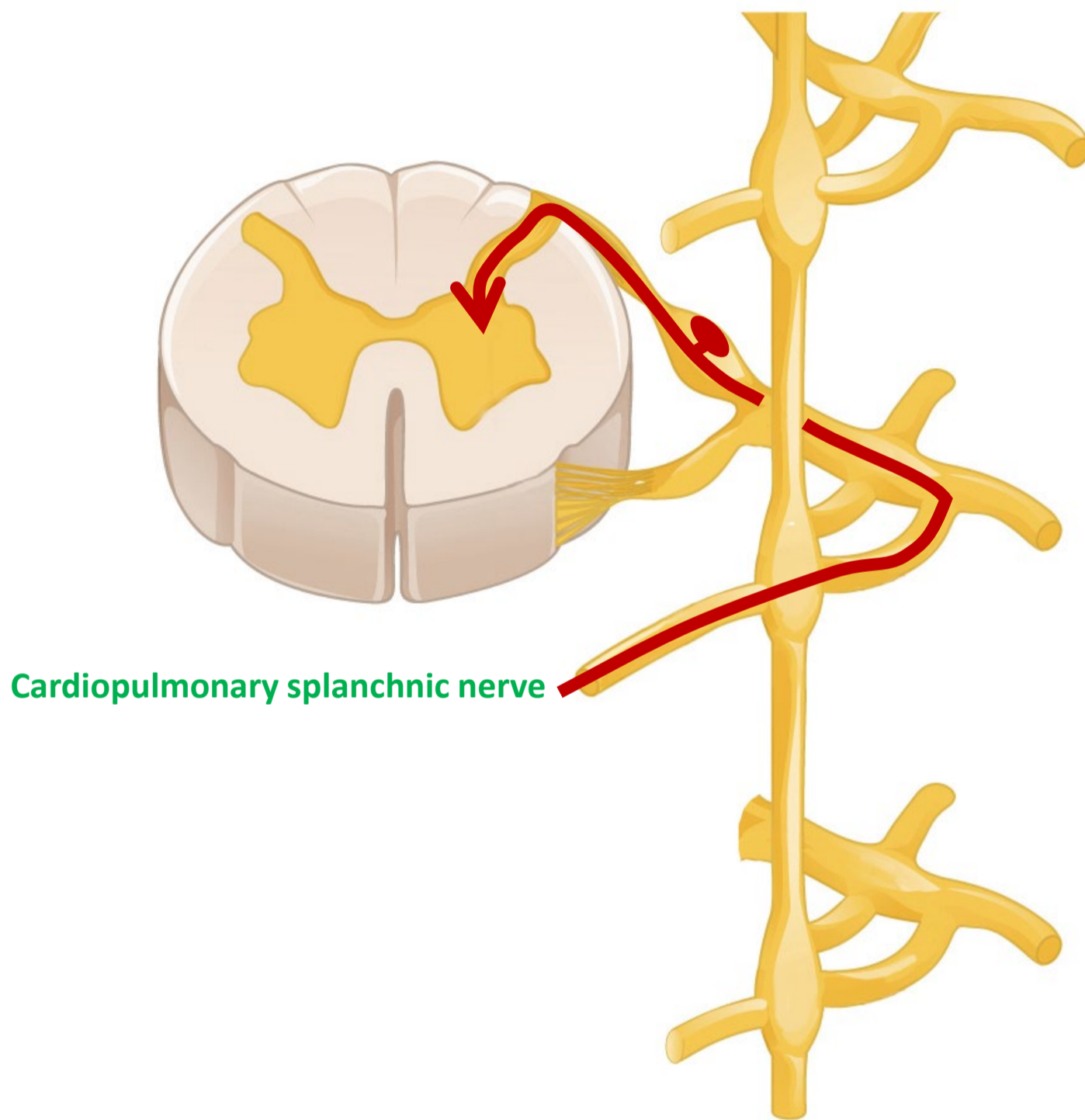
Paravertebraal (truncus sympathicus)

OMHOOG / ZELFDE NIVEAU / OMLAAG → *SYNAPS*

Cardiopulmonale splanchnische zenuwen

Hart, longen, oesophagus

Pijn van hart, long, oesophagus



Spinale zenuw

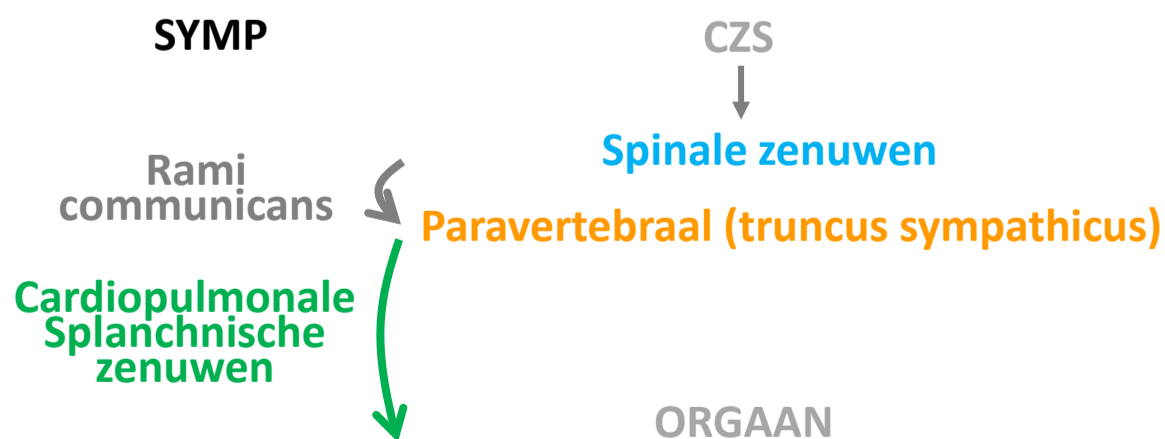
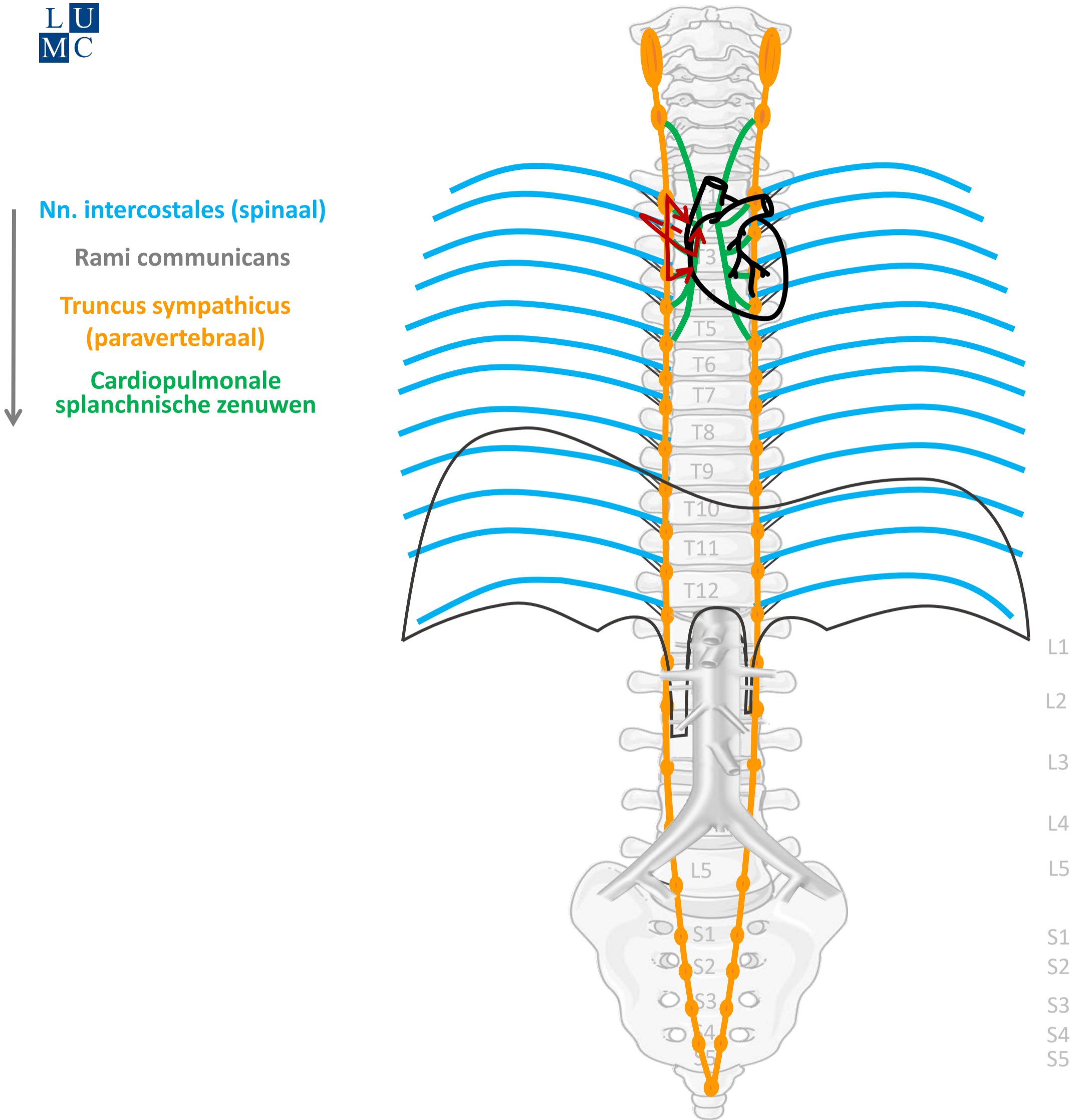
Ramus communicans albus

Paravertebraal (truncus sympathicus)

Cardiopulmonale splanchnische zenuwen

Hart, longen, oesophagus

Sympathisch naar hart, long, oesophagus



By Paul Gobée, dept. Anatomy & Embryology, LUMC license CC BY NC SA

Sources: Gray's Anatomy 41st ed., Moore K et al, Clin. Oriented Anatomy, 8th ed.

"Servier - Drawing Vertebral column anterior view - no labels" by Servier Medical Art, license: CC BY

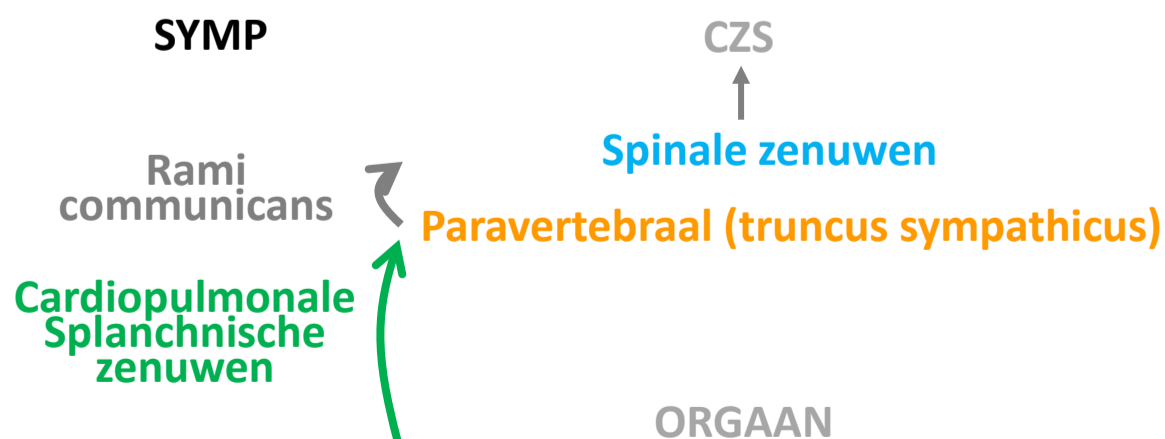
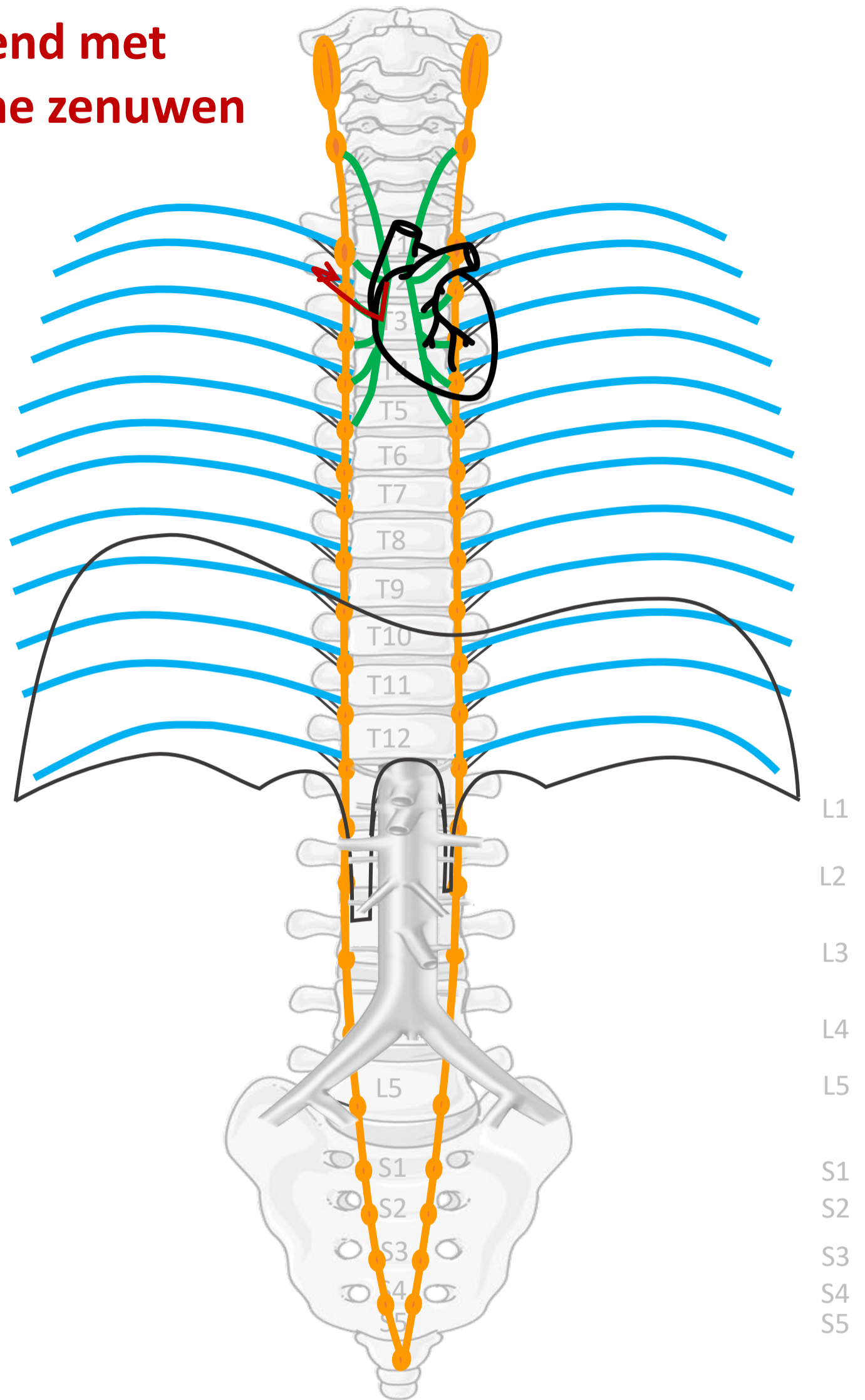
"Branches of the abdominal aorta - English labels" by Open Learning Initiative, license: CC BY-NC-SA

Heart icon by Nick Bluth at <https://thenounproject.com/icon/heart-659096/> license CC BY



Meelopend met sympathische zenuwen

Nn. intercostales (spinaal)
 Rami communicans
 Truncus sympathicus
 (paravertebraal)
 Cardiopulmonale
 splanchnische zenuwen



By Paul Gobée, dept. Anatomy & Embryology, LUMC license CC BY NC SA

Sources: Gray's Anatomy 41st ed., Moore K et al, Clin. Oriented Anatomy, 8th ed.

"Servier - Drawing Vertebral column anterior view - no labels" by Servier Medical Art, license: CC BY

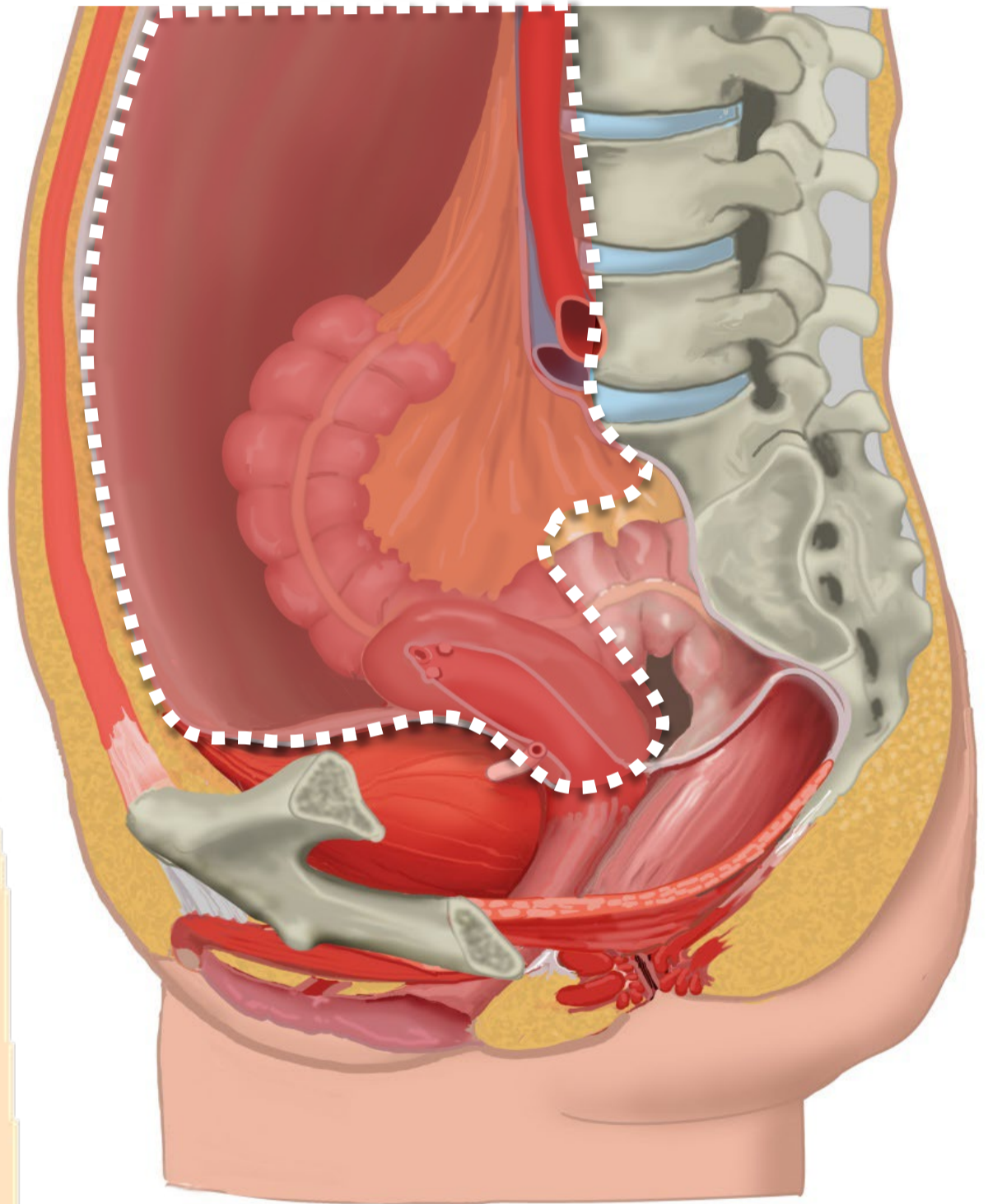
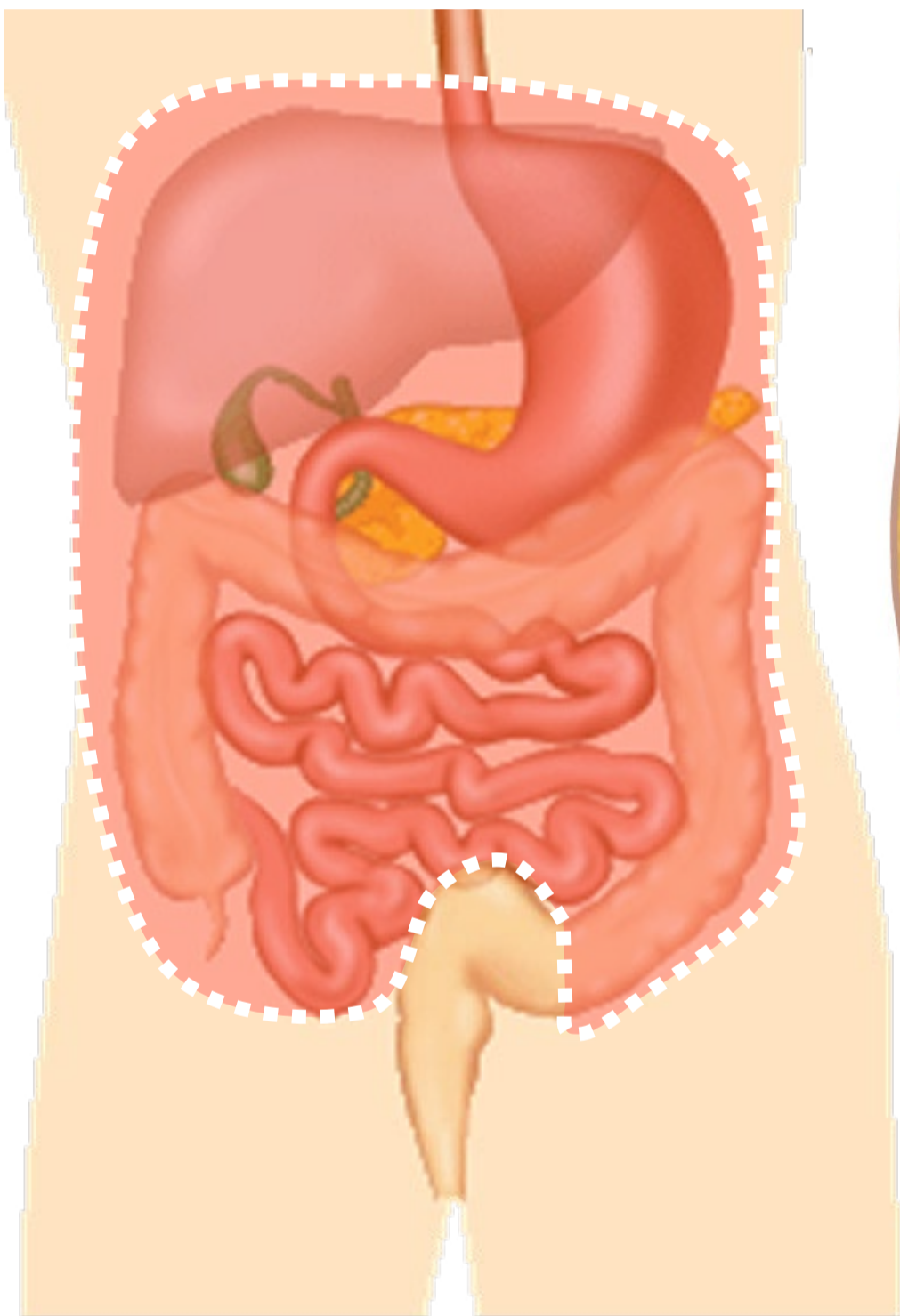
"Branches of the abdominal aorta - English labels" by Open Learning Initiative, license: CC BY-NC-SA

Heart icon by Nick Bluth at <https://thenounproject.com/icon/heart-659096/> license CC BY



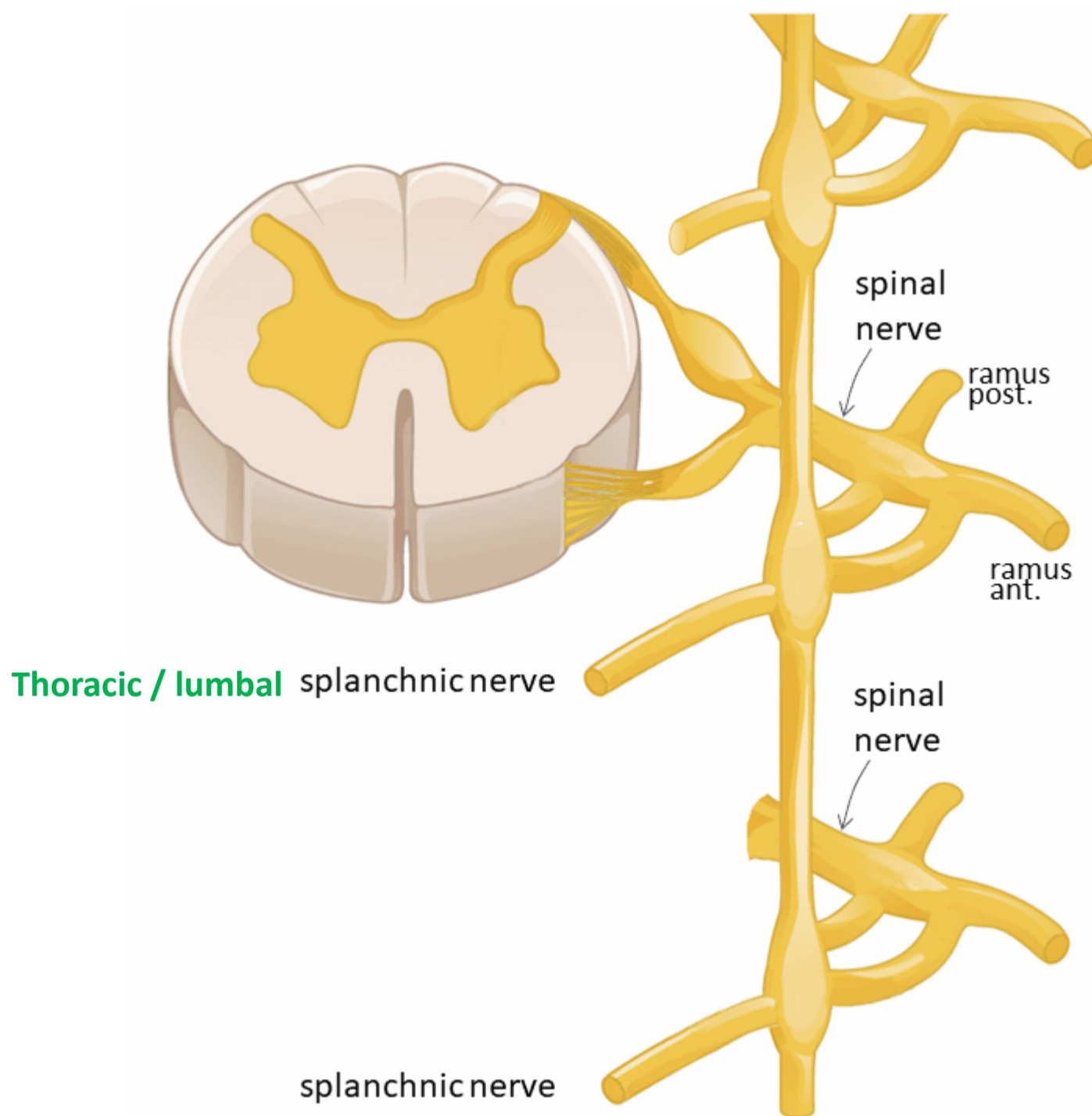
Pijn van buik en bekken organen

Boven de pijnlijn: meelopend met sympathische zenuwen



Pijnlijn:
Onderkant peritoneum
Halverwege sigmoid

Sympathisch naar buik- en bekkenorganen



Spinale zenuw

Ramus communicans albus

Paravertebraal (truncus sympathicus) *GÉÉN SYNAPS*

Thoracale /lumbale splanchnische zenuwen

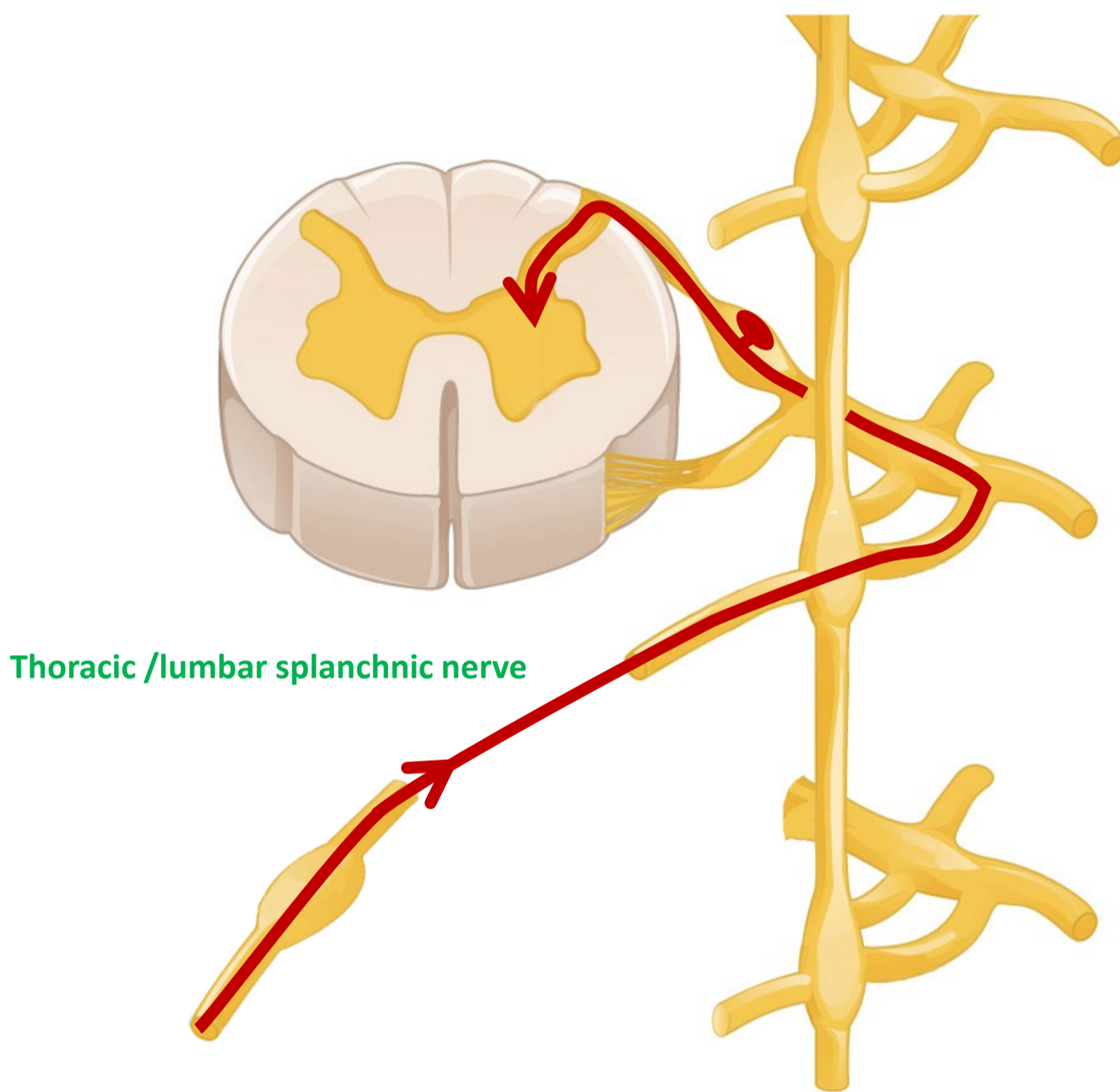
Prevertebraal / preaortaal ganglion/ plexus *SYNAPS*

Met bloedvaten mee naar organen



Pijn van buikorganen

(t/m middendarm – colon transversum)



Thoracic /lumbar splanchnic nerve

Spinale zenuw

Ramus communicans albus

Paravertebraal (truncus sympathicus)

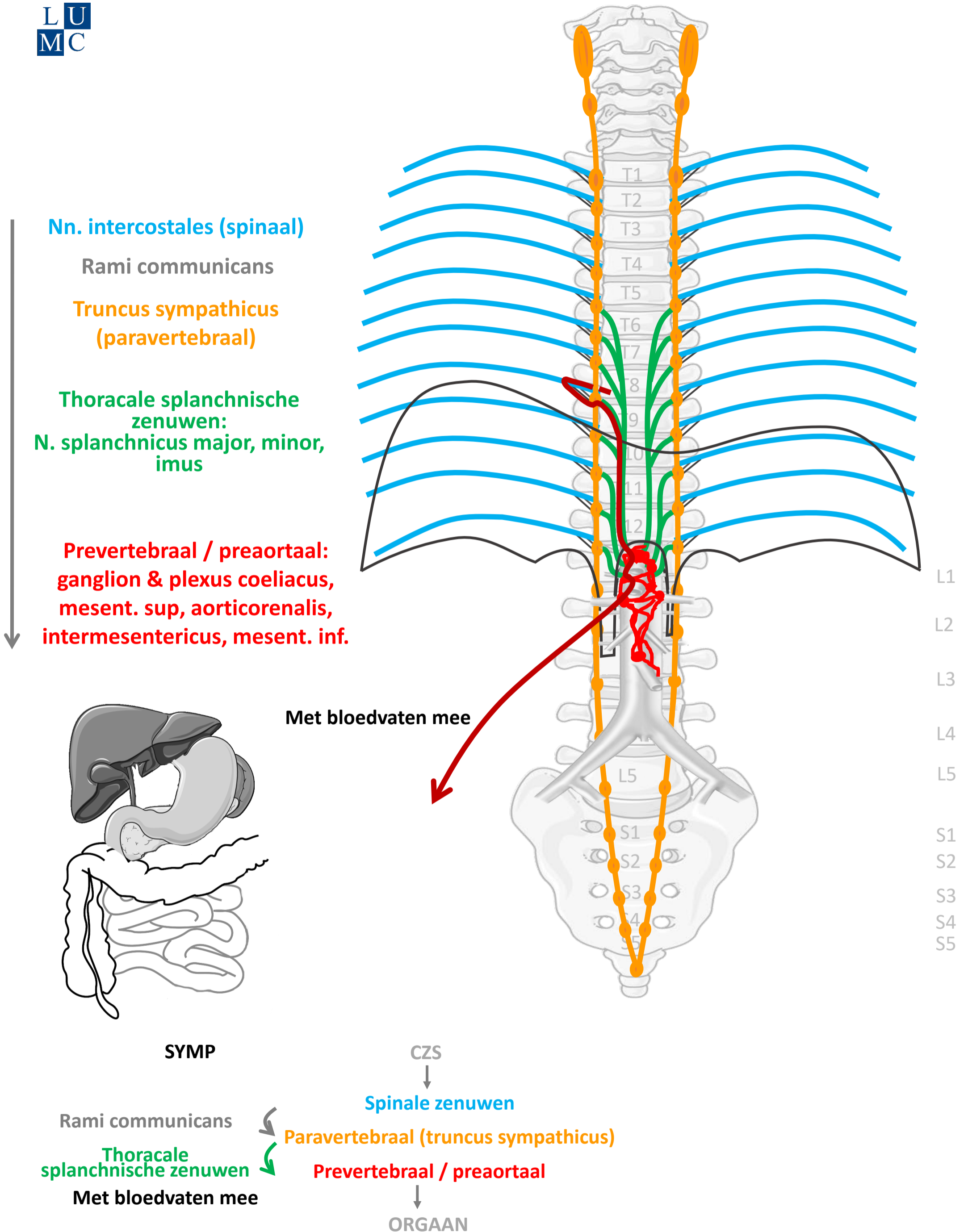
Thoracale /lumbale splanchnische zenuwen

Prevertebraal / preaortaal ganglion/ plexus

Met bloedvaten mee van organen



Sympathisch naar buik organen (t/m ~ middendarm – colon transv.)



By Paul Gobée, dept. Anatomy & Embryology, LUMC license CC BY NC SA

Sources: Gray's Anatomy 41st ed., Moore K et al, Clin. Oriented Anatomy, 8th ed.

"Servier - Drawing Vertebral column anterior view - no labels" by Servier Medical Art, license: CC BY

"Branches of the abdominal aorta - English labels" by Open Learning Initiative, license: CC BY-NC-SA

Clker-Free-Vector-Images <https://pixabay.com/vectors/intestines-bowel-guts-intestinal-293929/> License: Pixabay

"Servier - Drawing Overview digestive tract - no labels" by Servier Medical Art, license: CC BY



Meelopend met sympathische zenuwen



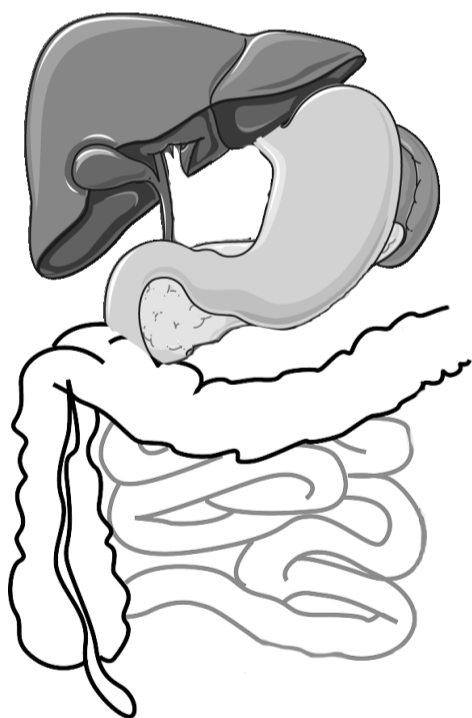
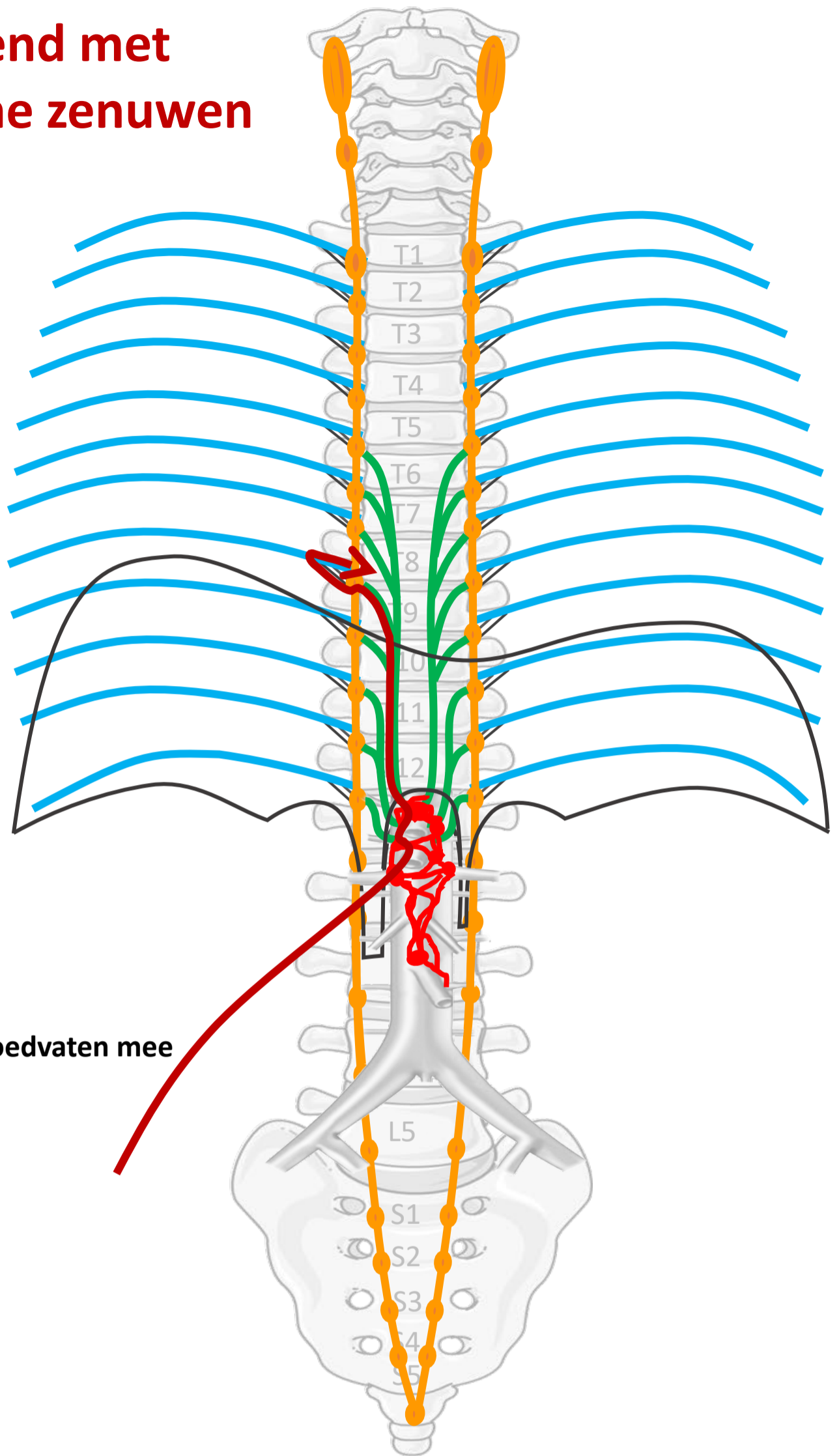
Nn. intercostales (spinaal)

Rami communicans

Truncus sympathicus (paravertebraal)

Thoracale splanchnische zenuwen:
N. splanchnicus major, minor, imus

Prevertebraal / preaortaal:
ganglion & plexus coeliacus,
mesent. sup, aorticorenalis,
intermesentericus, mesent. inf.



Met bloedvaten mee

SYMP

CZS

Spinale zenuwen

Rami communicans

Paravertebraal (truncus sympathicus)

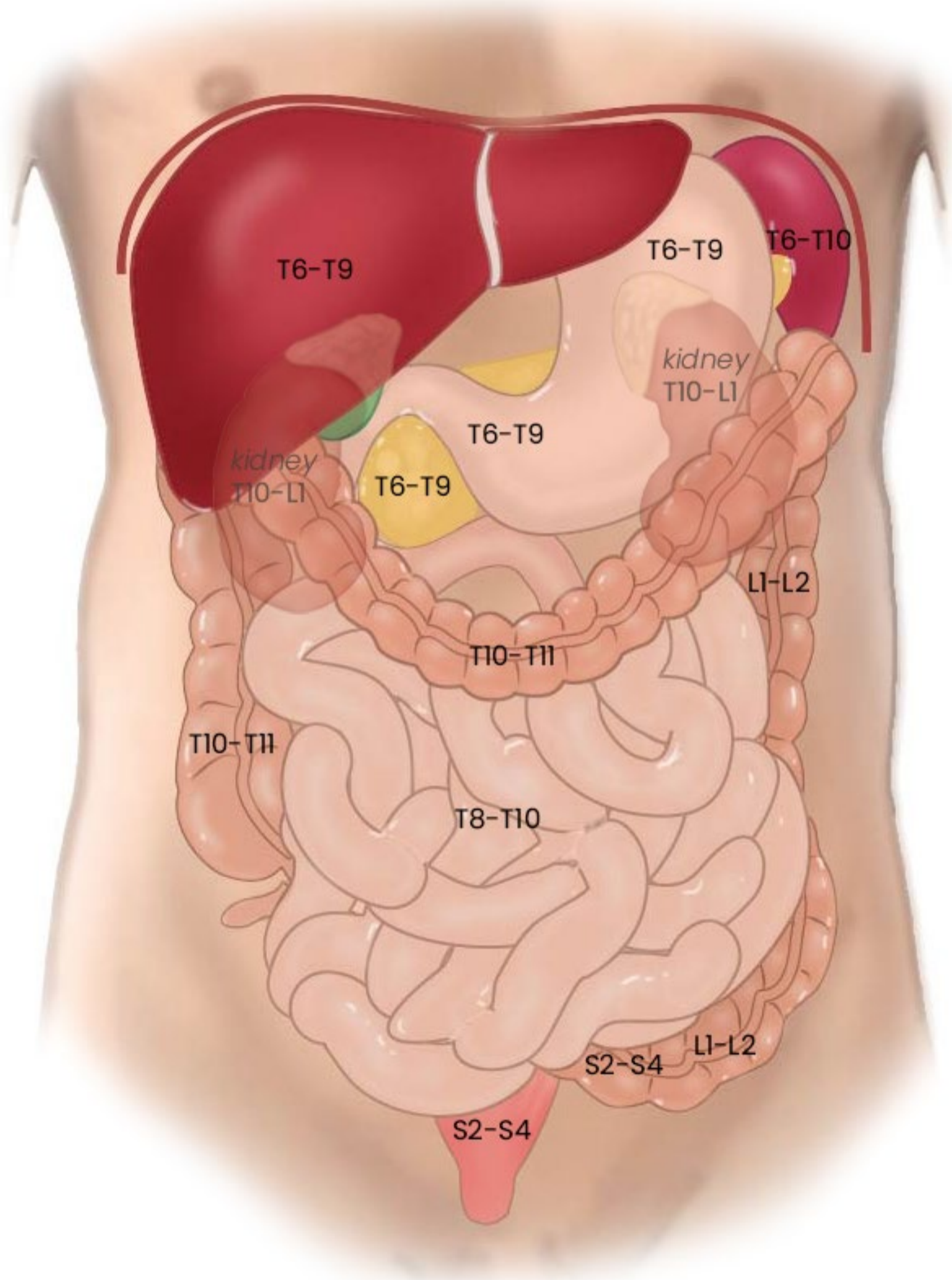
Thoracale splanchnische zenuwen

Prevertebraal / preaortaal

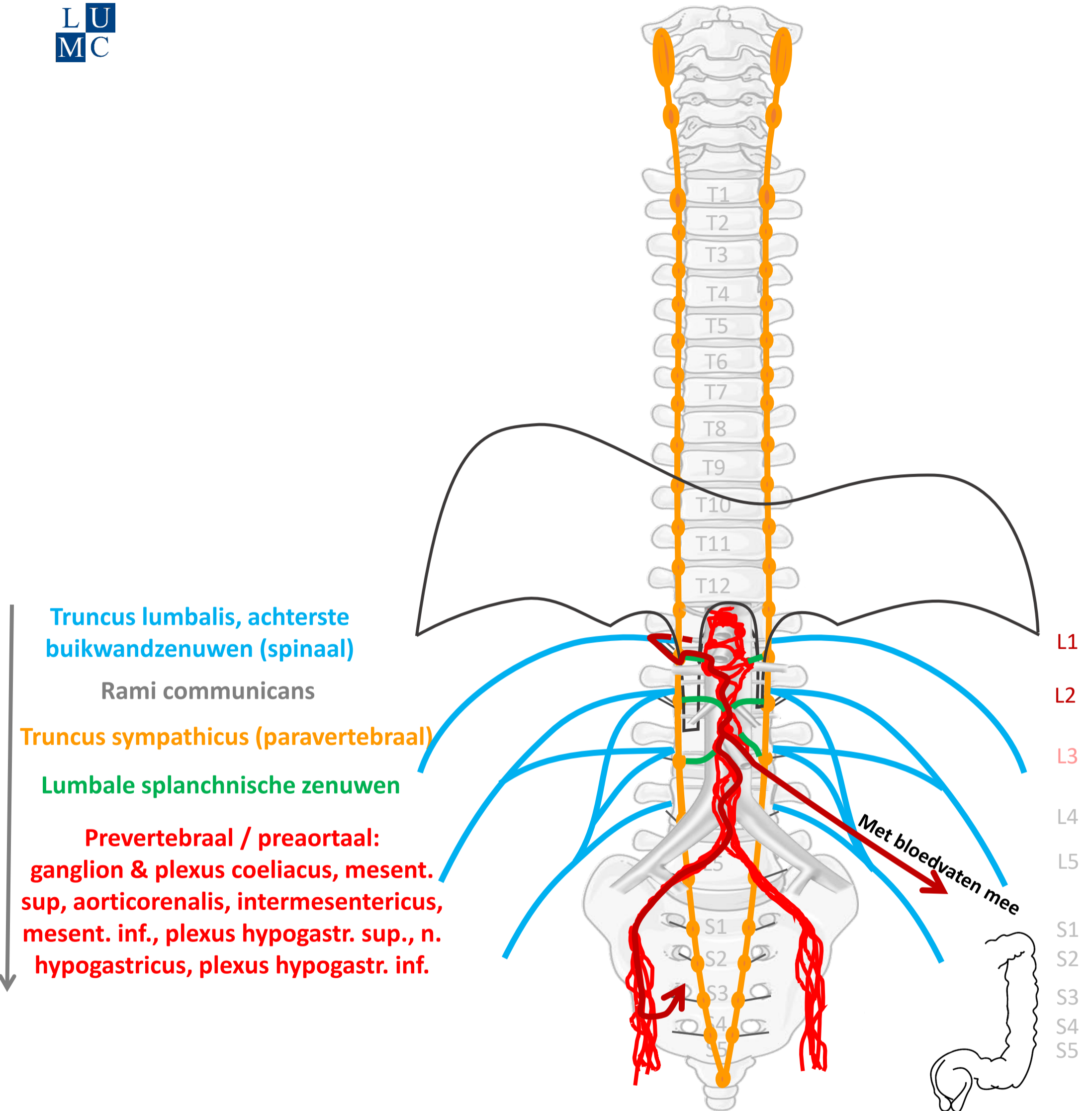
Met bloedvaten mee

ORGAAN

Segmentale representatie buikorganen



Sympathisch naar einddarm (colon desc./sigmoid/rectum) en bekkenorganen



Truncus lumbalis, achterste buikwandzenuwen (spinaal)

Rami communicans

Truncus sympathicus (paravertebraal)

Lumbale splanchnische zenuwen

Prevertebraal / preaortaal: ganglion & plexus coeliacus, mesent. sup, aorticorenalis, intermesentericus, mesent. inf., plexus hypogastr. sup., n. hypogastricus, plexus hypogastr. inf.

Met bloedvaten mee

SYMP

CZS

Spinale zenuwen

Rami communicans

Paravertebraal (truncus sympathicus)

Lumbale splanchnische zenuwen

Prevertebraal / preaortaal

Met bloedvaten mee of via plexus hypogastr infer.

ORGAAN

By Paul Gobée, dept. Anatomy & Embryology, LUMC license CC BY NC SA

Sources: Gray's Anatomy 41st ed., Moore K et al, Clin. Oriented Anatomy, 8th ed.

"Servier - Drawing Vertebral column anterior view - no labels" by Servier Medical Art, license: CC BY

"Branches of the abdominal aorta - English labels" by Open Learning Initiative, license: CC BY-NC-SA

Clker-Free-Vector-Images <https://pixabay.com/vectors/intestines-bowel-guts-intestinal-293929/> License: Pixabay

"Slagter - Drawing Female pelvis in sagittal section - no labels" by Ron Slagter, license: CC BY-NC-SA



**Meelopend met
sympathische zenuwen:
pijn van structuren alleen voor
zover *boven* de pijnlijn!**

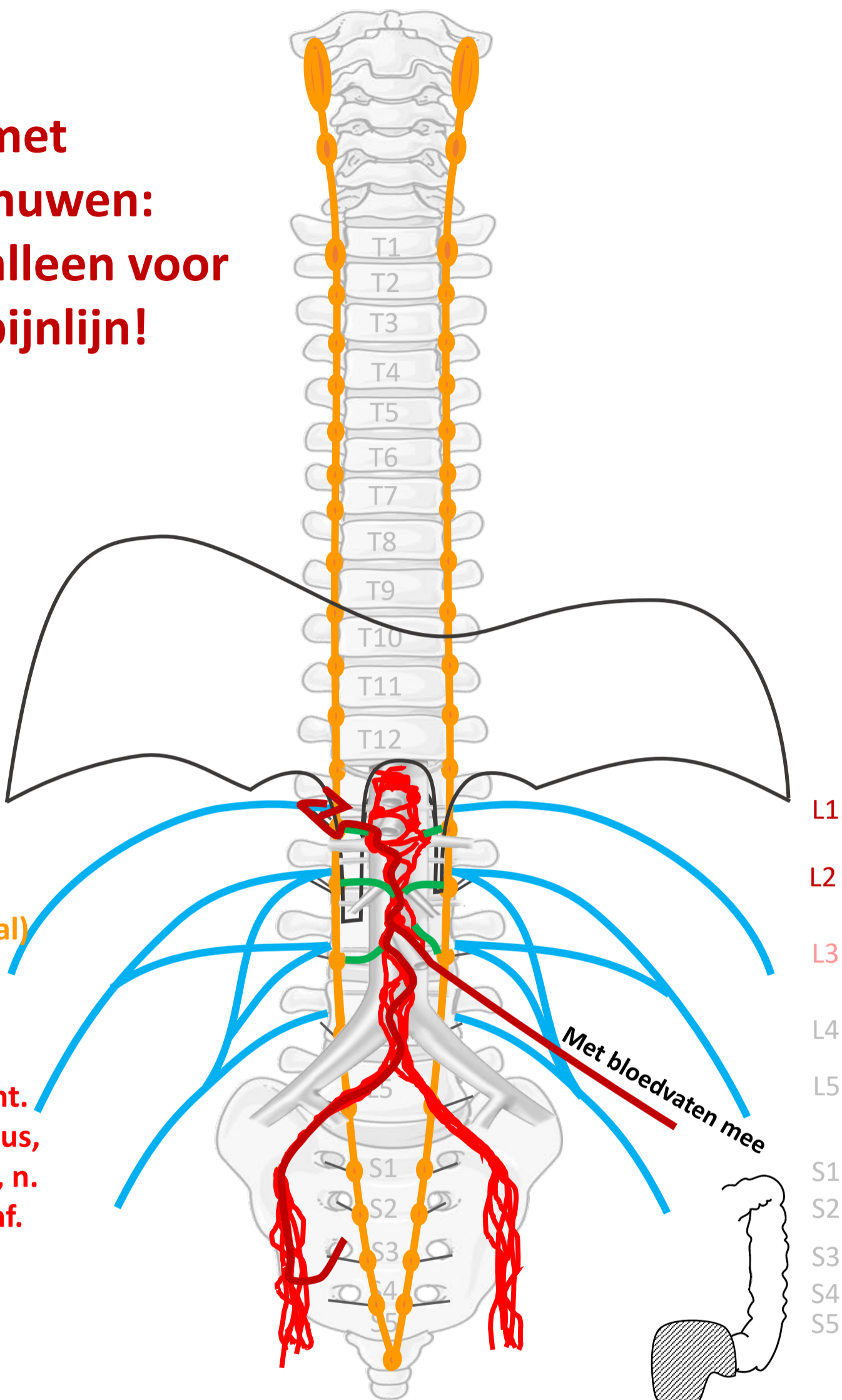
↑ **Truncus lumbalis, achterste
buikwandzenuwen (spinaal)**

Rami communicans

Truncus sympathicus (paravertebraal)

Lumbale splanchnische zenuwen

**Prevertebraal / preaortaal:
ganglion & plexus coeliacus, mesent.
sup, aorticorenalis, intermesentericus,
mesent. inf., plexus hypogastr. sup., n.
hypogastricus, plexus hypogastr. inf.**



SYMP

CZS

Spinale zenuwen

Rami communicans

Paravertebraal (truncus sympathicus)

**Lumbale
splanchnische zenuwen**

Prevertebraal / preaortaal

Met bloedvaten mee of via plexus hypogastr infer.

ORGAAN

**Structuren onder
de pijnlijn
(gearceerd):
andere route!**

By Paul Gobée, dept. Anatomy & Embryology, LUMC license CC BY NC SA

Sources: Gray's Anatomy 41st ed., Moore K et al, Clin. Oriented Anatomy, 8th ed.

"Servier - Drawing Vertebral column anterior view - no labels" by Servier Medical Art, license: CC BY

"Branches of the abdominal aorta - English labels" by Open Learning Initiative, license: CC BY-NC-SA

Clker-Free-Vector-Images <https://pixabay.com/vectors/intestines-bowel-guts-intestinal-293929/> License: Pixabay

"Slagter - Drawing Female pelvis in sagittal section - no labels" by Ron Slagter, license: CC BY-NC-SA



3 pijn routes

Vanaf rompwand en ledematen (somatisch)

1. Via spinale zenuwen

Vanaf ingewanden (visceraal), *boven* de pijnlijn

2. Meelopend met sympathische zenuwen

Vanaf ingewanden (visceraal), *onder* de pijnlijn

3. Meelopend met **parasymphathische** zenuwen

Parasympathische prikkels via S2-S4 → pelviene splanchnische zenuwen

Prevertebraal / preaortaal:
ganglion & plexus mesent. inf., n.
hypogastricus, plexus hypogastr. sup.

Sacrale parasymp. outflow

Truncus sacralis, Nn. sacrales (spinaal) S2-S4

Pelviene splanchnische zenuwen

Plexus hypogastr. inf.

Met bloedvaten mee

CZS
↓
Spinale zenuwen S2-S4

Prevertebraal / preaortaal

↓
ORGAAN

PARASYMP

↓
Pelviene
splanchnische
zenuwen

Met bloedvaten mee of via plexus hypogastr. infer.

By Paul Gobée, dept. Anatomy & Embryology, LUMC license CC BY NC SA

Sources: Gray's Anatomy 41st ed., Moore K et al, Clin. Oriented Anatomy, 8th ed.

"Servier - Drawing Vertebral column anterior view - no labels" by Servier Medical Art, license: CC BY

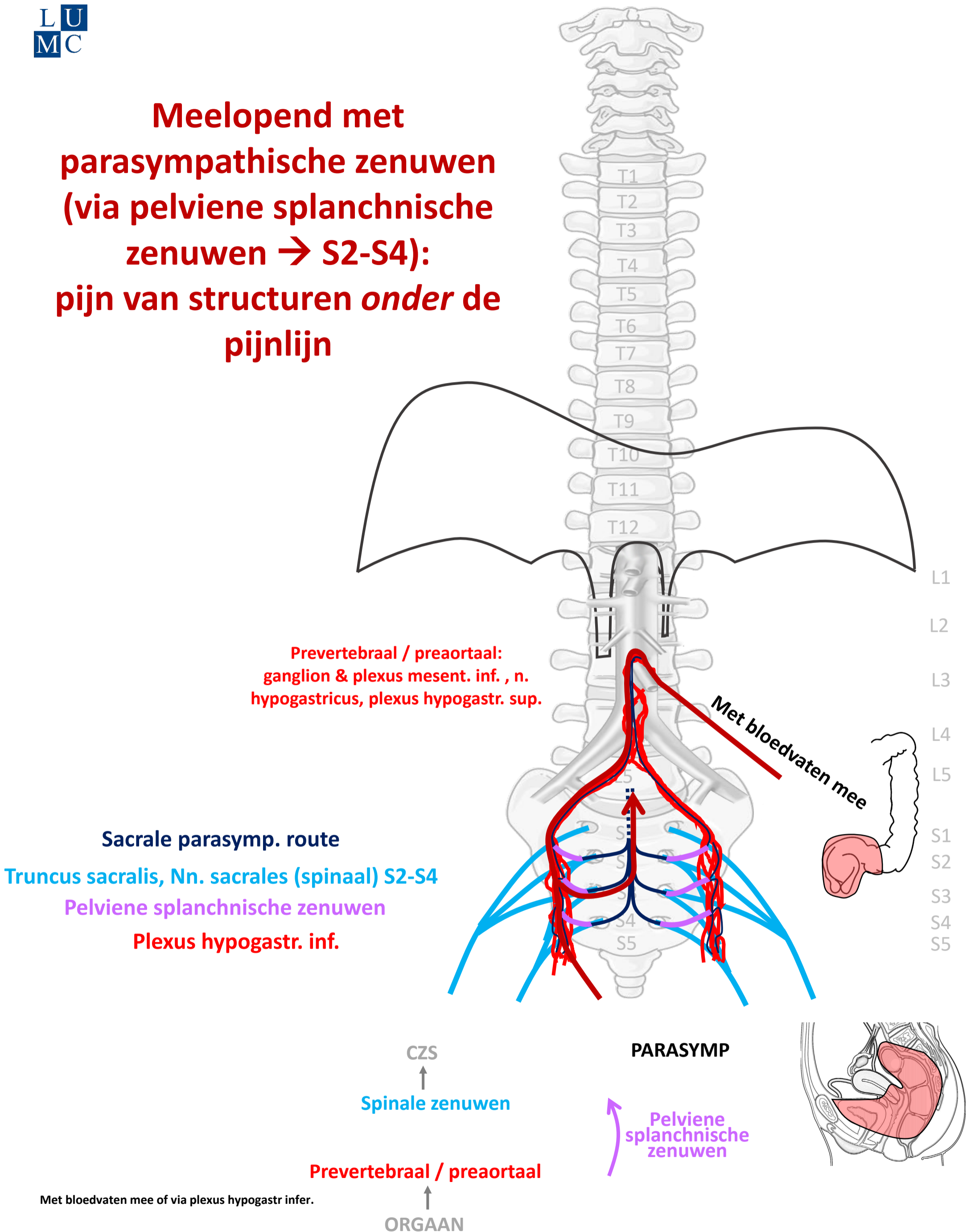
"Branches of the abdominal aorta - English labels" by Open Learning Initiative, license: CC BY-NC-SA

Clker-Free-Vector-Images <https://pixabay.com/vectors/intestines-bowel-guts-intestinal-293929/> License: Pixabay

"Slagter - Drawing Female pelvis in sagittal section - no labels" by Ron Slagter, license: CC BY-NC-SA



**Meelopend met
parasympathische zenuwen
(via pelviene splanchnische
zenuwen → S2-S4):
pijn van structuren *onder de
pijnlijn***



By Paul Gobée, dept. Anatomy & Embryology, LUMC license CC BY NC SA

Sources: Gray's Anatomy 41st ed., Moore K et al, Clin. Oriented Anatomy, 8th ed.

"Servier - Drawing Vertebral column anterior view - no labels" by Servier Medical Art, license: CC BY

"Branches of the abdominal aorta - English labels" by Open Learning Initiative, license: CC BY-NC-SA

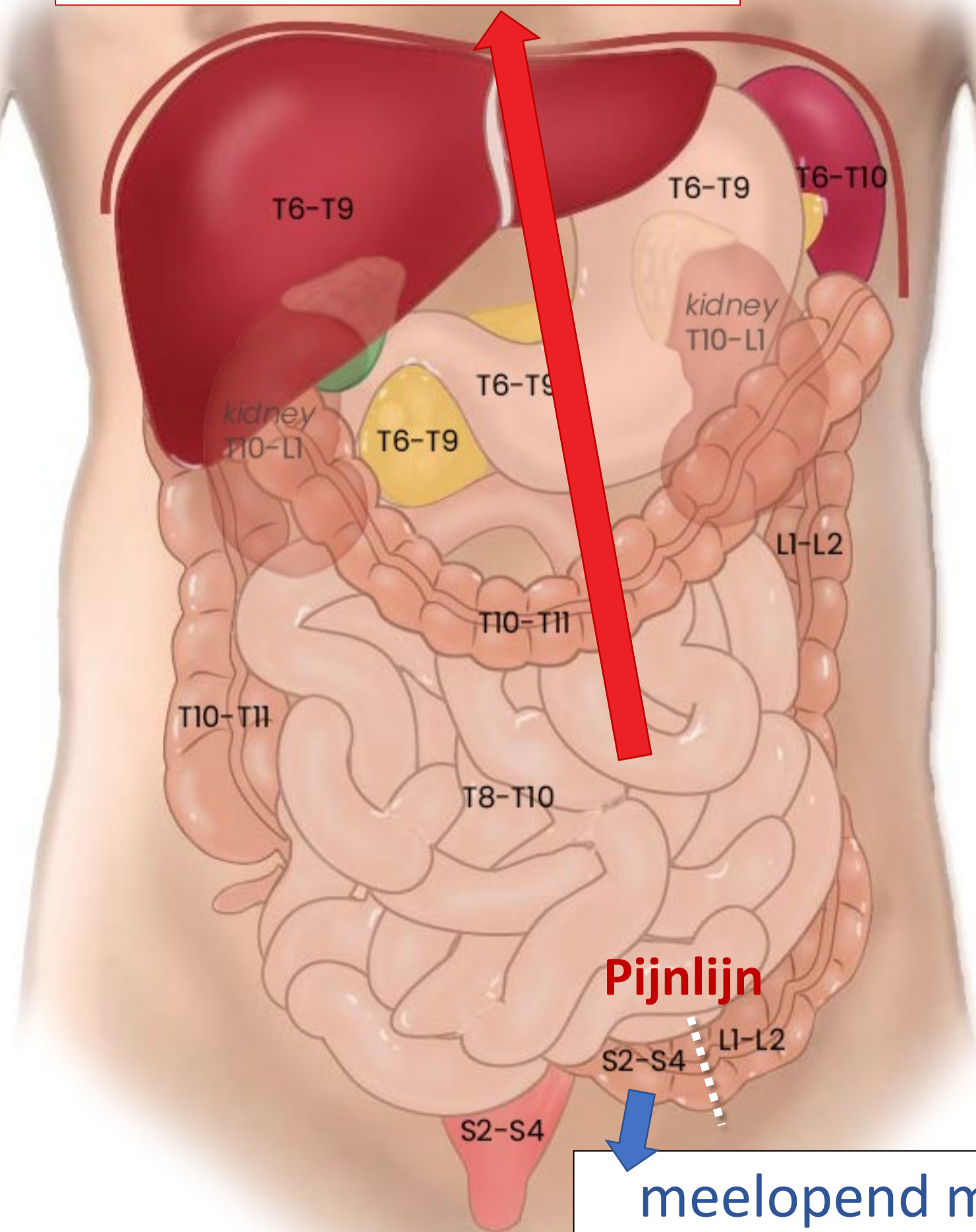
Clker-Free-Vector-Images <https://pixabay.com/vectors/intestines-bowel-guts-intestinal-293929/> License: Pixabay

"Slagter - Drawing Female pelvis in sagittal section - no labels" by Ron Slagter, license: CC BY-NC-SA



Segmentale representatie buikorganen

meelopend met
Sympathicus
naar thoracaal of lumbaal



Pijnlijn

meelopend met
Parasympathicus
naar S2-S4

3 pijn routes

Vanaf rompwand en ledematen (somatisch)

1. Via **spinale** zenuwen

Vanaf ingewanden (visceraal), *boven* de pijnlijn

2. Meelopend met **sympathische** zenuwen
Via thoracale & lumbale splanchnische zenuwen

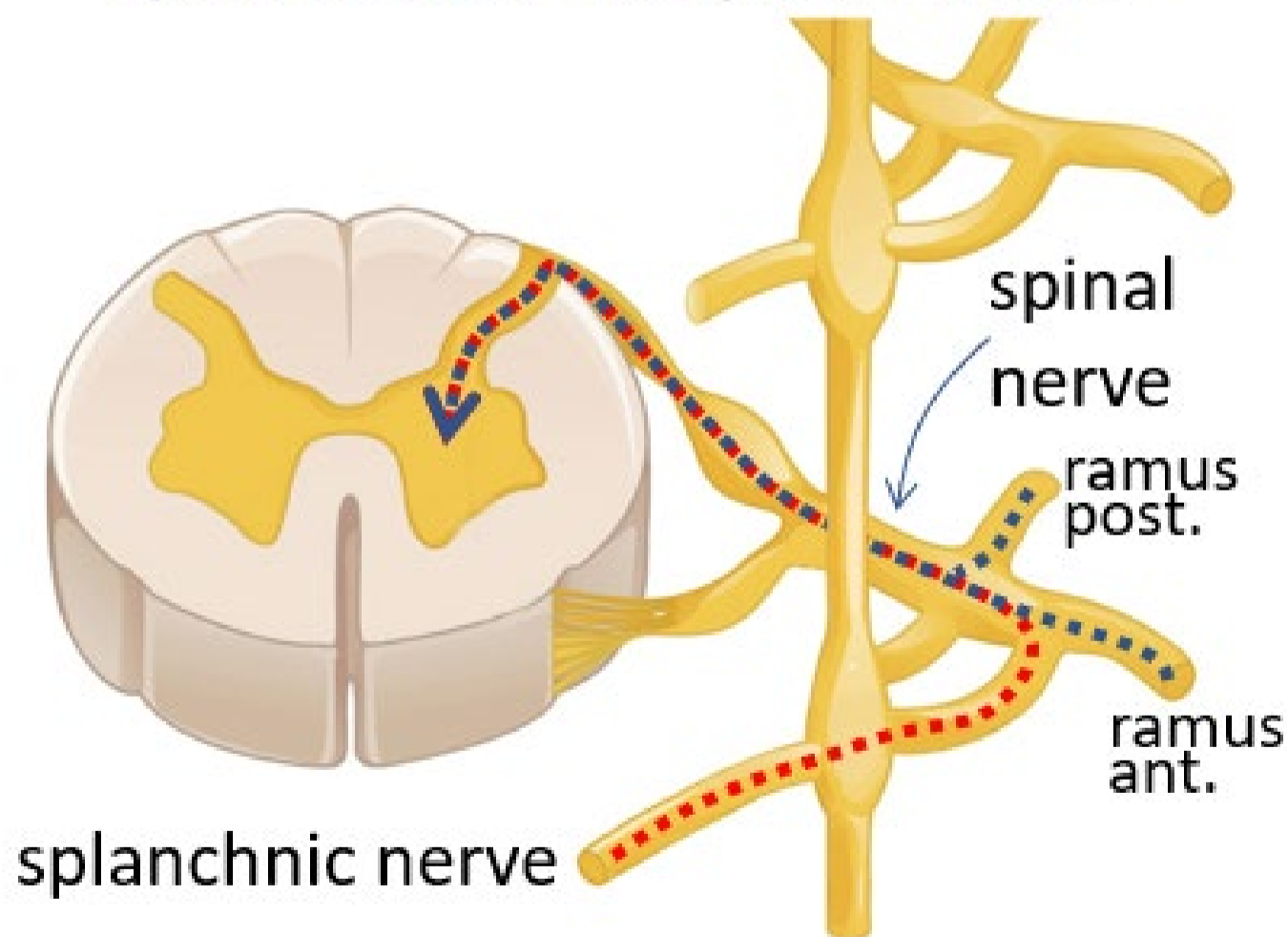
Vanaf ingewanden (visceraal), *onder* de pijnlijn

3. Meelopend met **parasympathische** zenuwen
Via pelviene splanchnische zenuwen → S2-S4

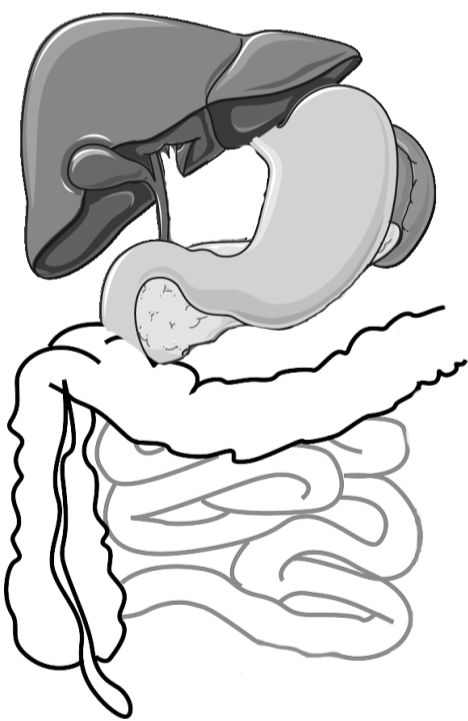
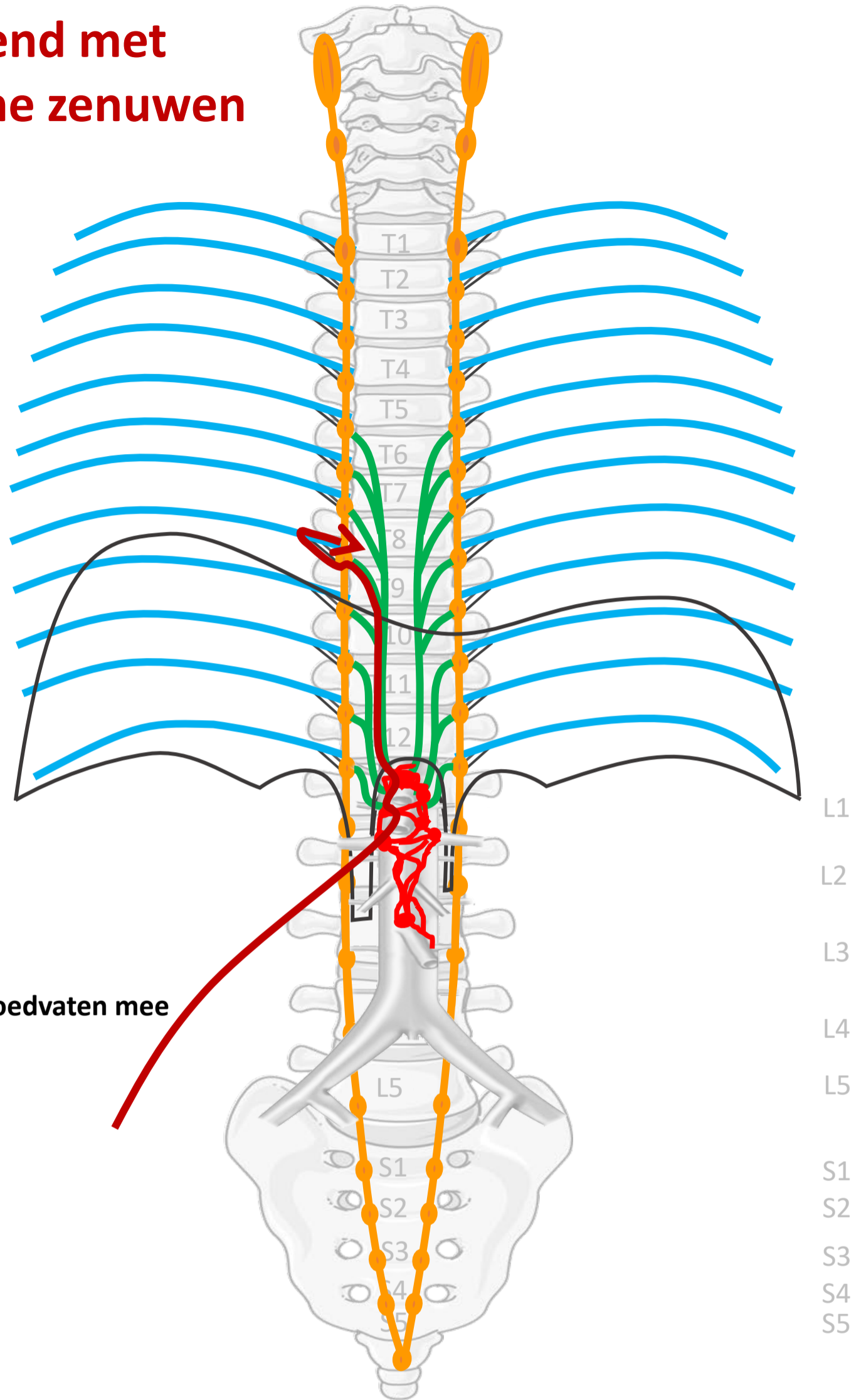
Referred pain

Pijn vanuit ingewanden wordt ook op rompwand gevoeld doordat sensibele prikkel vanuit ingewanden op zelfde plek in ruggenmerg/hersenen intreedt als sensibele prikkel vanuit rompwand.

Samenkomen sensibele prikkels vanuit splanchnische en spinale zenuw



Meelopend met sympathische zenuwen



SYMP

Met bloedvaten mee

CZS

Spinale zenuwen

Rami communicans

Paravertebraal (truncus sympathicus)

Thoracale
splanchnische zenuwen

Prevertebraal / preaortaal

Met bloedvaten mee

↑
ORGAAN

By Paul Gobée, dept. Anatomy & Embryology, LUMC license CC BY NC SA

Sources: Gray's Anatomy 41st ed., Moore K et al, Clin. Oriented Anatomy, 8th ed.

"Servier - Drawing Vertebral column anterior view - no labels" by Servier Medical Art, license: CC BY

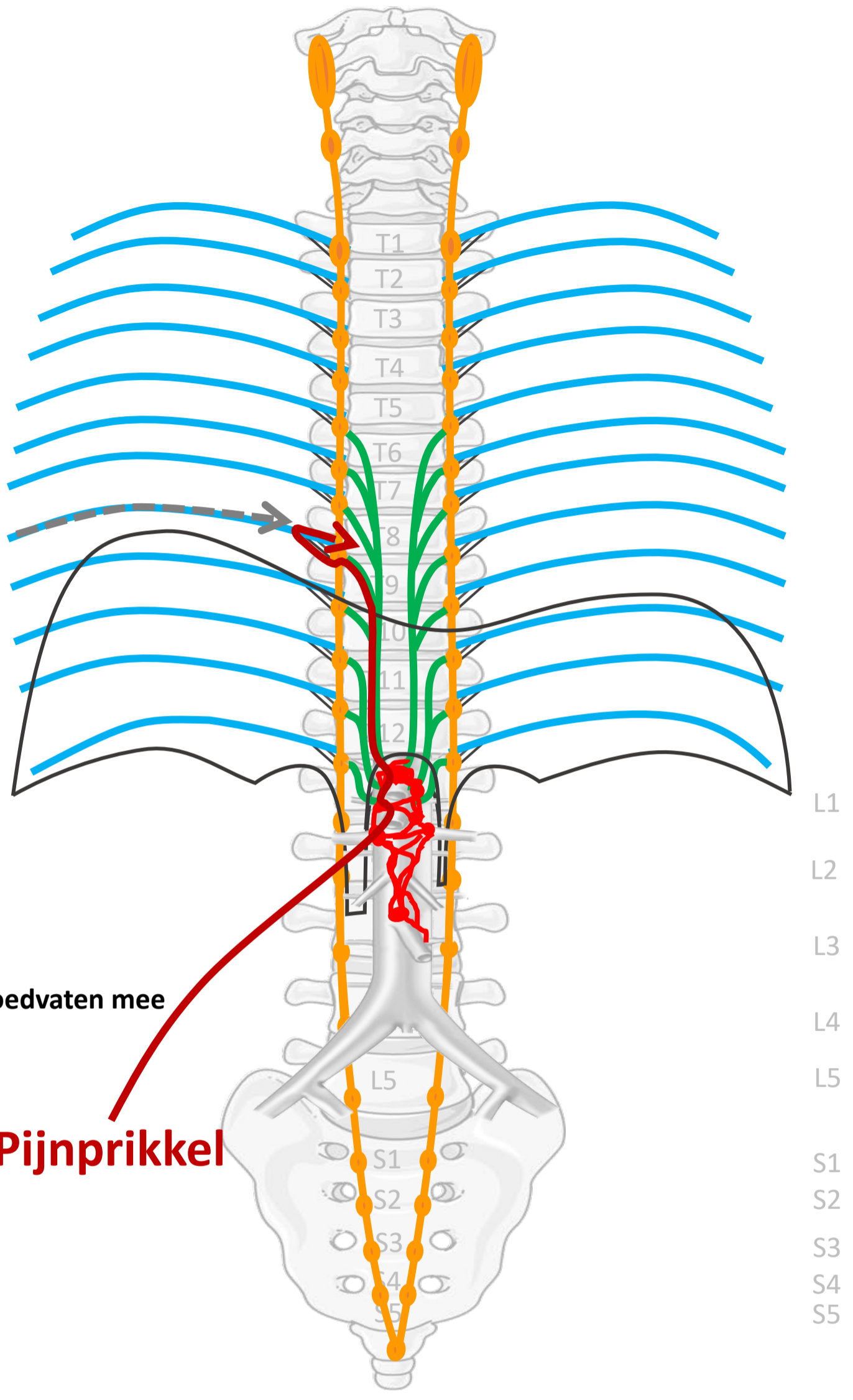
"Branches of the abdominal aorta - English labels" by Open Learning Initiative, license: CC BY-NC-SA

Clker-Free-Vector-Images <https://pixabay.com/vectors/intestines-bowel-guts-intestinal-293929/> License: Pixabay

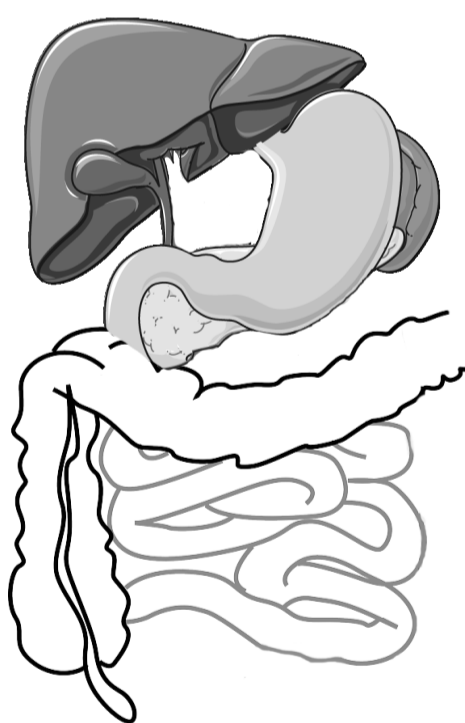
"Servier - Drawing Overview digestive tract - no labels" by Servier Medical Art, license: CC BY



Pijn van buik organen (t/m ~ middendarm)



Sensitiviteit
(hier vanaf dermatoom T8)
→ Referred pain
in betr. dermatoom



Met bloedvaten mee
Pijnprikkel

SYMP

CZS

Spinale zenuwen

Rami communicans

Paravertebraal (truncus sympathicus)

Thoracale splanchnische zenuwen

Prevertebraal / preaortaal

Met bloedvaten mee

ORGAAN

By Paul Gobée, dept. Anatomy & Embryology, LUMC license CC BY NC SA

Sources: Gray's Anatomy 41st ed., Moore K et al, Clin. Oriented Anatomy, 8th ed.

"Servier - Drawing Vertebral column anterior view - no labels" by Servier Medical Art, license: CC BY

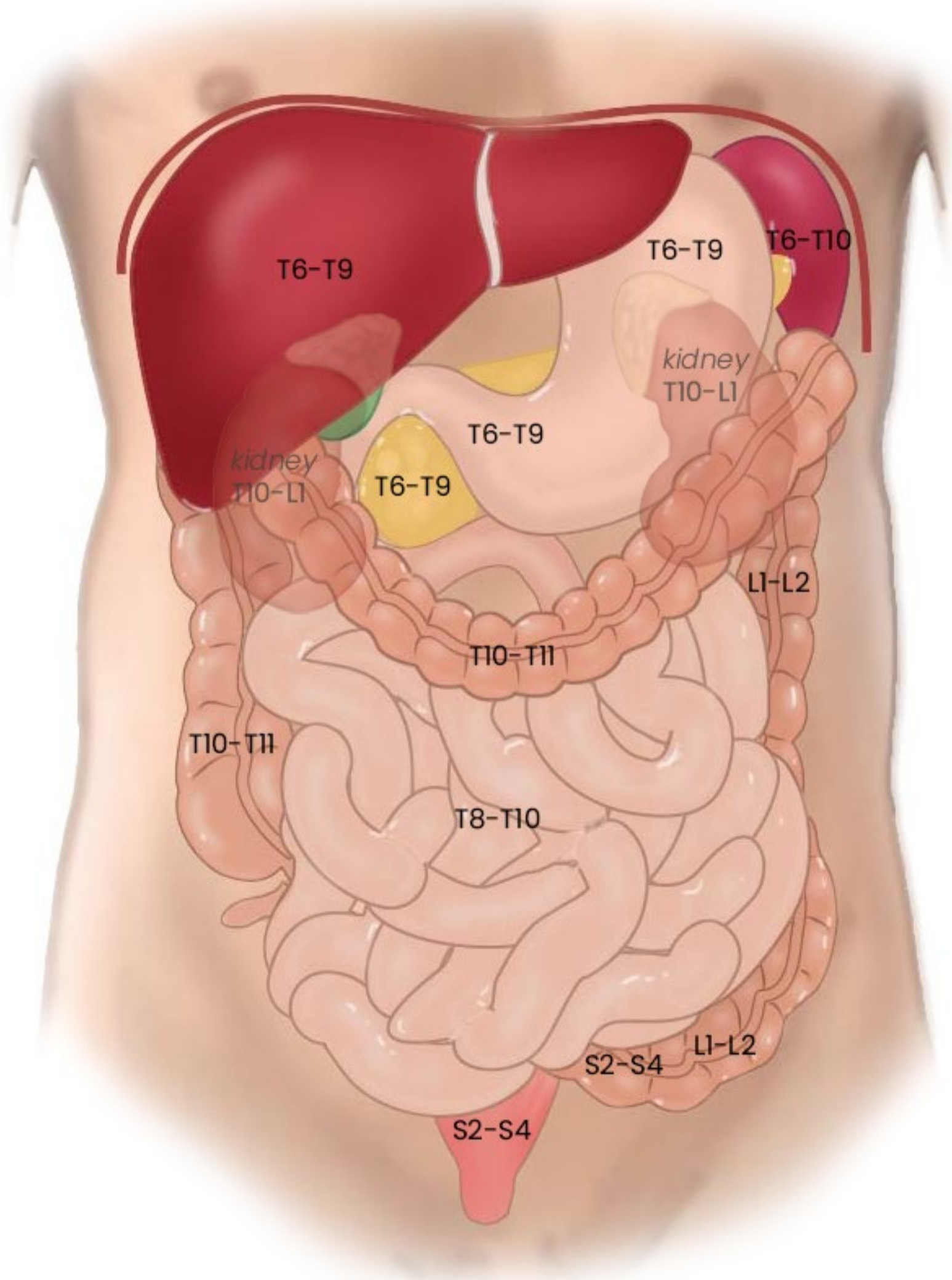
"Branches of the abdominal aorta - English labels" by Open Learning Initiative, license: CC BY-NC-SA

Clker-Free-Vector-Images <https://pixabay.com/vectors/intestines-bowel-guts-intestinal-293929/> License: Pixabay

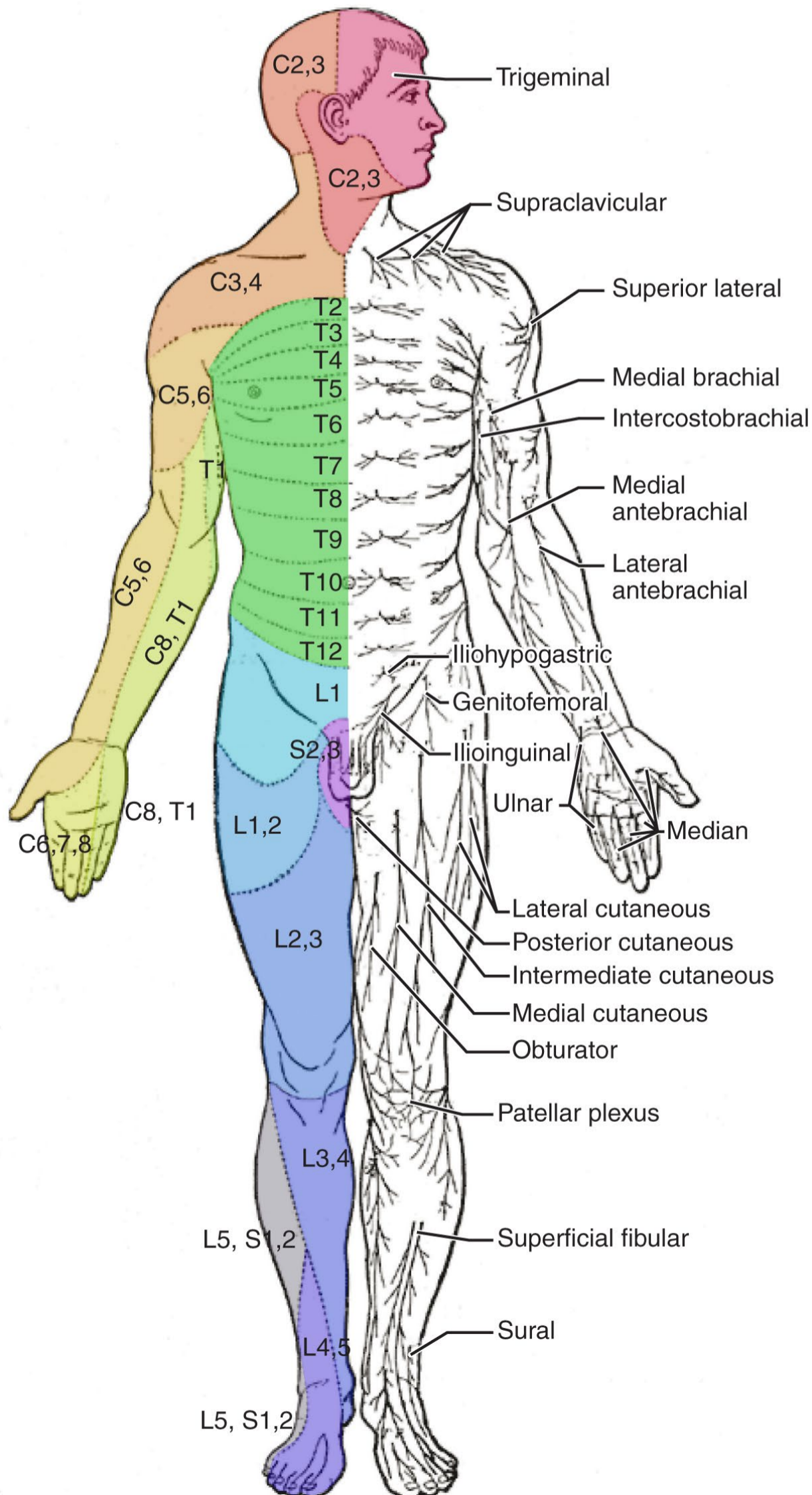
"Servier - Drawing Overview digestive tract - no labels" by Servier Medical Art, license: CC BY



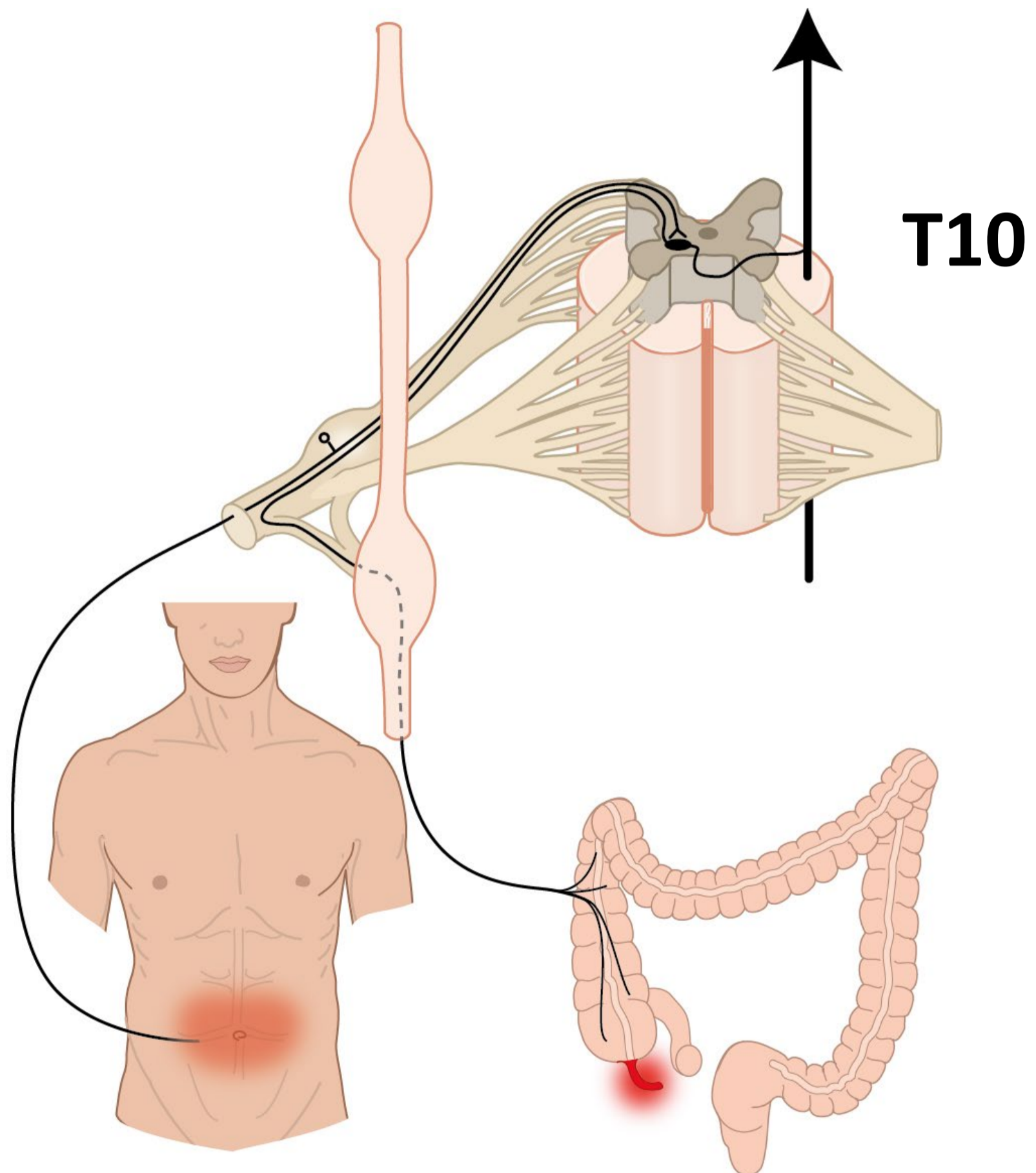
Segmentale representatie buikorganen



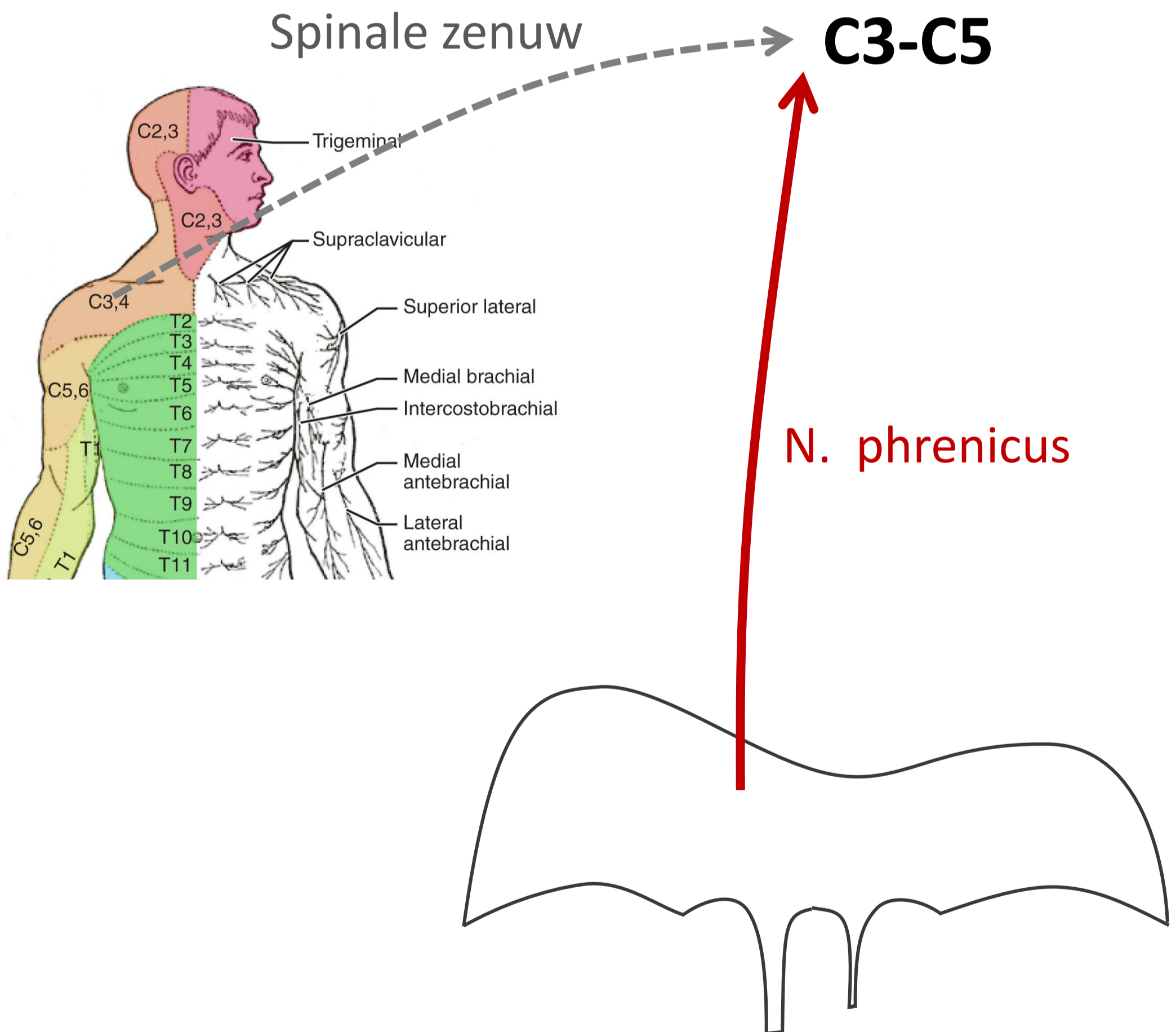
Segmentale representatie buikorganen → referred pain → dermatomen



Referred pain appendicitis → vage pijn rond navel



Referred pain processen rond diafragma en galblaas → pijn in schouder



Klinische toepassingen

- **Viscerale pijn vs. somatische pijn**
- **Appendicitis**
- **Palliatieve pijnbestrijding bij incurabel pancreaskopcarcinoom**
- **Pijnbestrijding in de obstetrie**

Klinische toepassingen

- **Viscerale pijn vs. somatische pijn**
- **Appendicitis**
- **Palliatieve pijnbestrijding bij incurabel pancreaskopcarcinoom**
- **Pijnbestrijding in de obstetrie**

Viscerale pijn vs. somatische pijn

Vanaf ingewanden (visceraal)

→ **viscerale pijn:**

- vage, niet goed lokaliseerbare pijn in de mediaanlijn
- gepaard gaand met autonome reacties (misselijkheid, algemeen ziek voelen, beïnvloeding hartslag, ademhaling, bloeddruk, emotionele effecten)
- met referred pain
- hypersensitiviteit huid

Ness TJ, Gebhart GF. Visceral pain: a review of experimental studies. Pain, 41 (1990) 167-234

Vanaf rompwand en ledematen (somatisch) *of als parietale peritoneum aangedaan is*

→ **somatische pijn**

- verloopt via spinale zenuwen
- scherpe, goed lokaliseerbare pijn

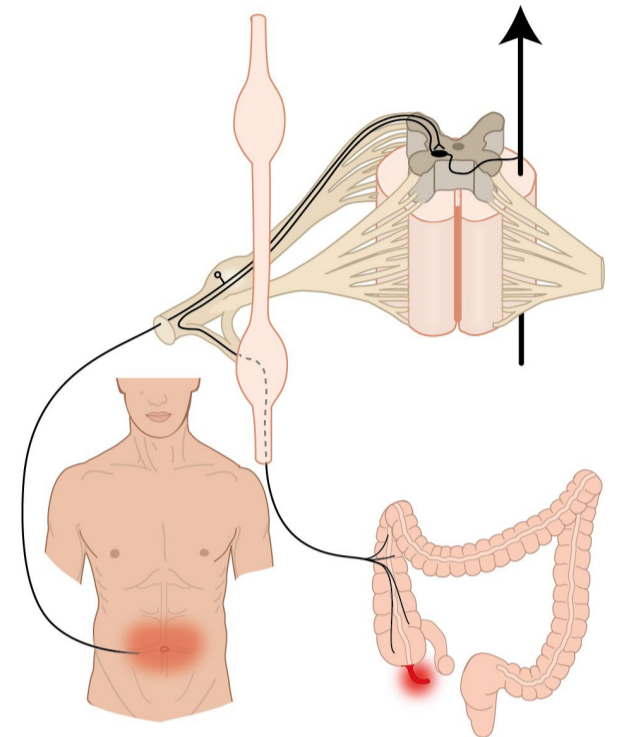
Klinische toepassingen

- **Viscerale pijn vs. somatische pijn**
- **Appendicitis**
- **Palliatieve pijnbestrijding bij incurabel pancreaskopcarcinoom**
- **Pijnbestrijding in de obstetrie**

Appendicitis

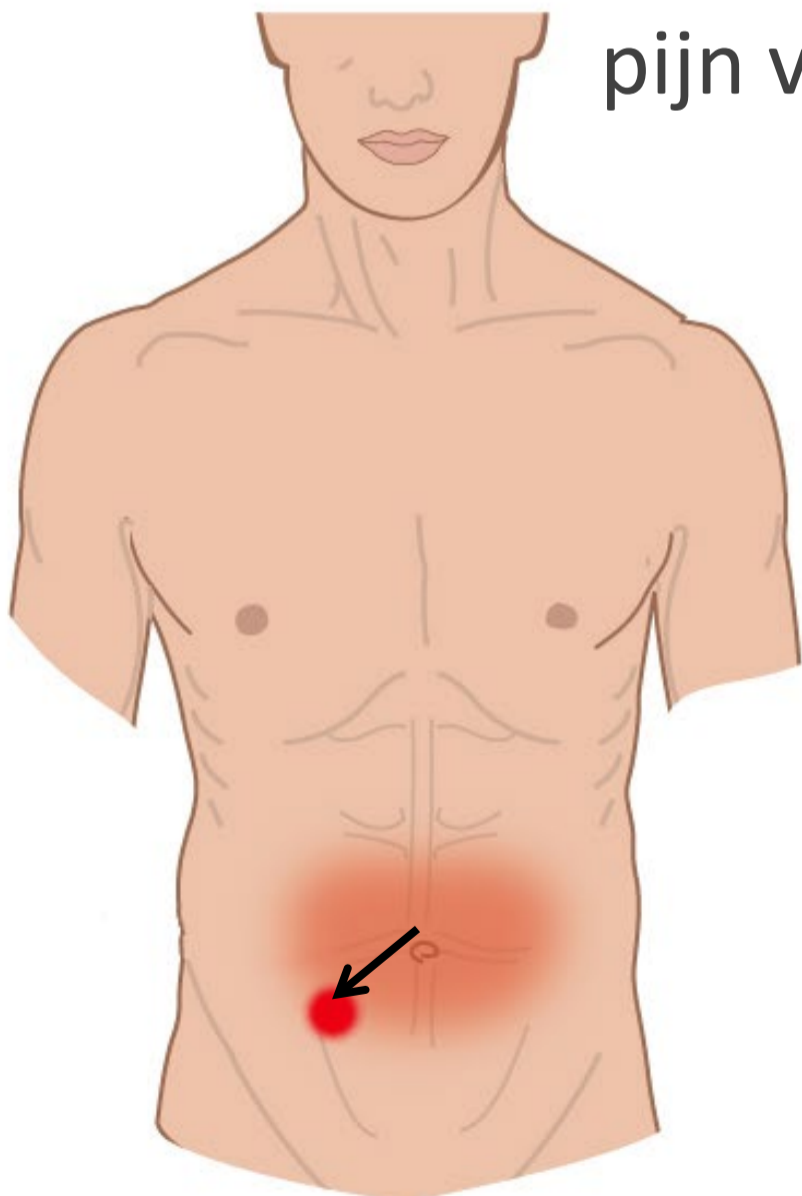
Vroege appendicitis

- viscerale pijn
- vage pijn rond navel

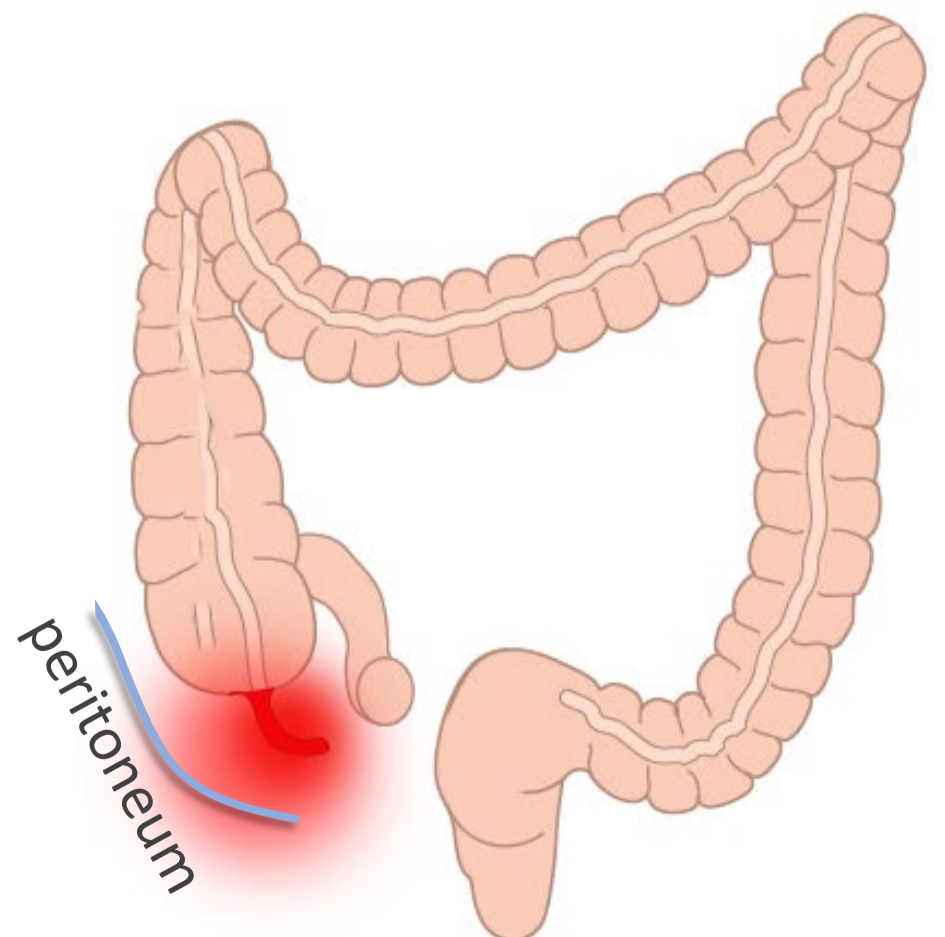


Gevorderde appendicitis

- parietale peritoneum aangedaan →
- pijn verloopt via spinale zenuwen →
- scherp lokaliseerbaar



pijn verplaatst naar lokatie
appendix



Klinische toepassingen

- **Viscerale pijn vs. somatische pijn**
- **Appendicitis**
- **Palliatieve pijnbestrijding bij incurabel pancreaskopcarcinoom**
- **Pijnbestrijding in de obstetrie**

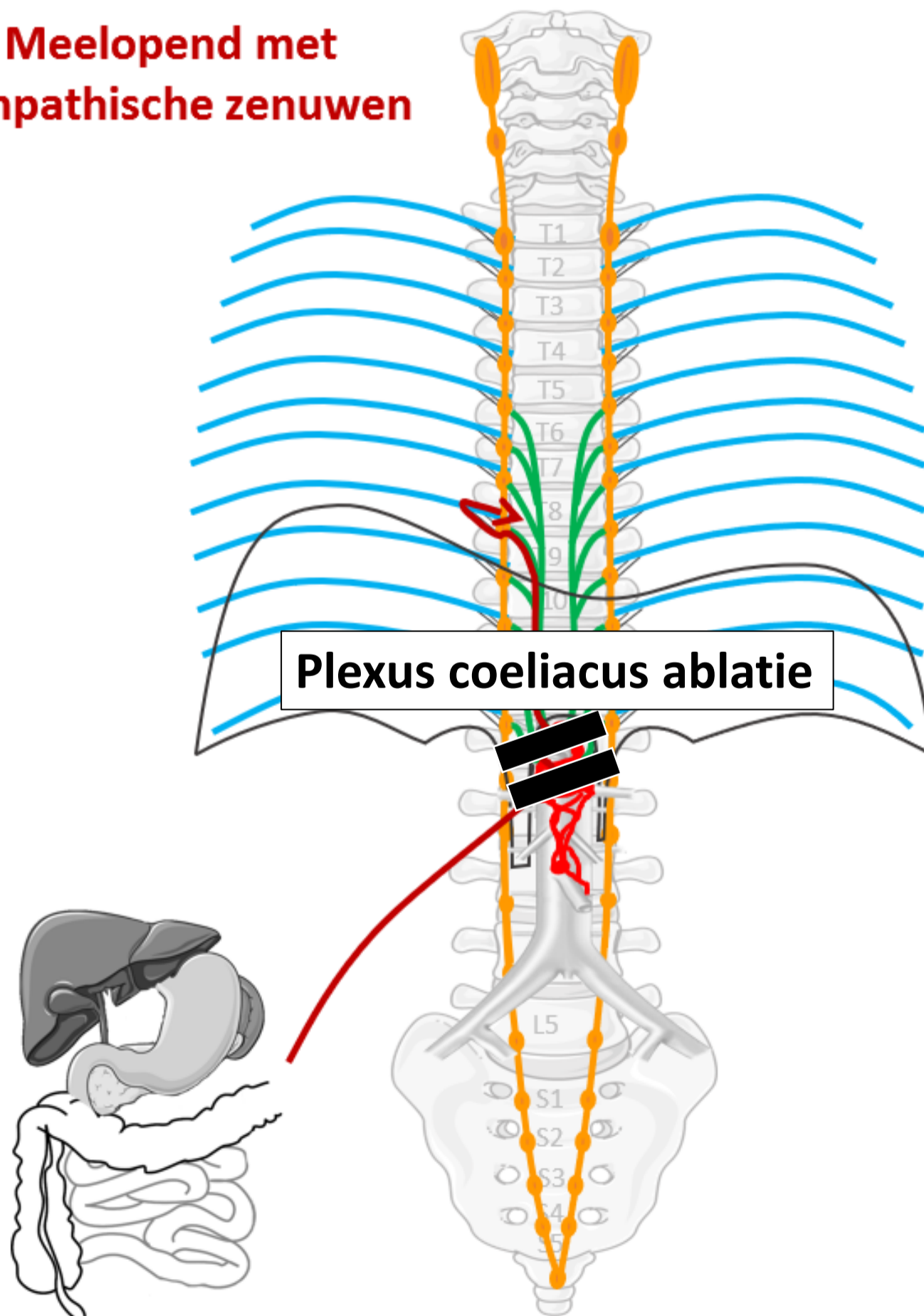
Palliatieve pijnbestrijding – Plexus coeliacus ablatie

alles over kanker > behandelingen > pijnbehandeling blokkade plexus coeliacus

Pijnbehandeling blokkade plexus coeliacus

Pijn in de bovenbuik kan verminderd worden door de pijngleiding vanuit de buik naar de hersenen te onderbreken. Om dit doel te bereiken kunnen de plexus coeliacus of diens toevoerende zenuwen de nn. splanchnici, die diep in de bovenbuik naast de grote lichaamsslagader liggen, worden behandeld. Na deze ingreep wordt u eventueel een nacht ter observatie opgenomen.

**Meelopend met
sympathische zenuwen**



Klinische toepassingen

- **Viscerale pijn vs. somatische pijn**
- **Appendicitis**
- **Palliatieve pijnbestrijding bij incurabel pancreaskopcarcinoom**
- **Pijnbestrijding in de obstetrie**

Pijnbestrijding in de obstetrie

